STUDIEN

IN

DER VON DEN NN. TRIGEMINUS UND FACIALIS INNERVIERTEN MUSKULATUR DER KNOCHENFISCHE

AKADEMISK AFHANDLING

SOM MED VEDERBÖRLIGT TILLSTÅND FÖR VINNANDE AF FILOSOFISK DOKTORSGRAD TILL OFFENTLIG GRANSKNING FRAMSTÄLLES Å ZOOLOGISKA LÄROSALEN TISDAGEN DEN 5 DECEMBER 1911 KL. 10 F. M.

AF

OTTO HOLMQVIST
FIL. LIC., Hb.

ACAD. LUND. RAT. BIBL.

MIT DREI TAFELN UND EIN UND VIERZIG FIGUREN IM TEXTE

LUND 1911
HÅKAN OHLSSONS BUCHDRUCKEREI

LUNDS UNIVERSITETS ÄRSSKRIFT. N. F. Afd. 2. Bd 7. Nr 7.
KONGL. FYSIOGRAFISKA SÄLLSKAPETS HANDLINGAR. N. F. Bd 22. Nr 7.

STUDIEN

IN

DER VON DEN NN. TRIGEMINUS UND FACIALIS INNERVIERTEN MUSKULATUR DER KNOCHENFISCHE

VON

OTTO HOLMQVIST

I. DIE TRIGEMINO-FACIALIS-MUSKULATUR BEI GADUS CALLARIAS LINNÉ
II. ZUR VERGLEICHENDEN MORPHOLOGIE DER MM. INTERMANDIBULARIS, PROTRACTOR HYOIDEI UND HYOHYOIDEUS

Aus dem zoologischen Institut der Universität Lund

MIT DREI TAFELN UND EIN UND VIERZIG FIGUREN IM TEXTE

Vorgelegt den 11. Oktober 1911

LUND 1911
HÅKAN OHLSSONS BUCHDRUCKEREI

Die Kopfmuskulatur der Fische hat sich erst spät und in verhältnismässig geringem Grade das Interesse der Anatomen erworben: als Vetter im Jahre 1874 den ersten Teil seiner ausgezeichneten, den Stoff aus vergleichend-anatomischen Gesichtspunkten behandelnden Untersuchungen veröffentlichte, war das Feld noch so gut wie unbebaut, und er hat nicht allzuviele Nachfolger bekommen. Es sind vorzugsweise die niederen Fischordnungen, welche Gegenstand dieser späteren Forschungen gewesen; so hat neuerdings Luther in Bezug auf die Selachier vieles und treffliches geleistet.

Anders mit den Knochenfischen; die Kopfmuskulatur derselben ist bis jetzt nur bei sieben Formen einigermassen vollständig bekannt gemacht worden. Die Ursache ist unschwer zu ermitteln: waren ja bei den Knochenfischen als einem verhältnismässig spät hervorgesprossenen und stark spezialisierten Zweig des Wirbeltierstammes gute Anhaltepunkte für die Beurteilung der Zustände bei den höheren Vertebraten nicht besonders zu vermuten. Die hergehörige Litteratur beschränkt sich auf folgendes [1].

In einer sehr umfangreichen Arbeit über »Fiskenes Ansigt» (das Gesicht der Fische) beschrieb der Däne G. Winther in den Jahren 1876—78 unter anderem recht vollständig die von den Nn. Trigeminus und Facialis innervierte Muskulatur (mit Ausnahme der Gruppe des ventralen Constrictors) bei einer Anzahl Fische und zwar unter den Teleostiern folgenden: *Salmo trutta, Cottus scorpius, Liparis montagui, Cyclopterus lumpus, Acanthurus chirurgus, Balistes vetula, Monacanthus pardalis, Ostracion triqueter, Tetrodon heraldi, Diodon hystrix, Orthagoriscus mola* [2]. Die wertvollen, den morphologischen Zweck niemals ausser Acht lassenden Untersuchungen Winther's scheinen betreffs der Muskulatur allen nachfolgenden Verfassern unbekannt gewesen zu sein. Auf der anderen Seite kannte Winther die Abhandlung Vetter's aus dem Jahre 1874 offenbar nicht.

Im zweiten Teil seiner »Untersuchungen zur vergleichenden Anatomie der Kiemen- und Kiefer-muskulatur der Fische» beschrieb Vetter 1878 die Befunde bei *Barbus vulgaris, Cyprinus carpio, Lucius (Esox) lucius* und *Perca fluviatilis.*

---

[1] Die Angaben in den Handbüchern von Meckel, Cuvier und Stannius haben für unsere Zwecke keinen Belang.

[2] Reihenfolge und Nomenklatur sind Winther's.

Gleichzeitig erschien ein kleiner Aufsatz von Jourdain, »Des muscles de l'appareil maxillo-mandibulaire de quelques poissons osseux», der eine oberflächliche, nach bewegungsmechanischen Gesichtspunkten gegebene Beschreibung der Kiefermuskulatur bei vier marinen Knochenfischen *(Gadus, Molva, Esox [Belone]* und *Zeus)* enthält.

Im Jahre 1883 veröffentlichte W. Sörensen eine Abhandlung über »Oppustningssækken hos Tetrodon og Aandedrættet hos Clarias» (Der Luftsack bei Tetrodon und die Atmung bei Clarias), die auch gewisse Kopfmuskeln bei *Tetrodon fahaka* berücksichtigt.

Aus dem Jahre 1884 finden wir in einer anatomischen Monographie über *Amiurus Catus* unter anderem eine die Kopfmuskeln betreffende Untersuchung von Mc Murrich.

Im Jahre 1899 wurde eine Inaugural-dissertation, »Recherches sur les nerfs cerebraux et la musculature céphalique du Silurus glanis L.», von Juge veröffentlicht.

Im Jahre 1903 lieferte Allis eine mit der diesem Verfasser eigenen Gründlichkeit durchgeführte Beschreibung der Kopfmuskeln und Gehirnnerven bei *Scomber scomber.*

Borcea publizierte im Jahre 1907 viele Beschreibungen über die Hyohyoidmuskeln der Knochenfische und wies nach, dass die Ausbildung jener Muskeln in umgekehrten Verhältnis zur Ausbildung der Opercularmuskeln stehen.

Im Jahre 1908 beschrieb Hæmpel die Schlundknochenmuskulatur der Cyprinoiden und ihre Funktion.

Im letztvergangenen Jahre (1910) habe ich in einer Studie über den *M. protractor hyoidei* und den Senkungsmechanismus des Unterkiefers bei den Knochenfischen die Abkömmlinge des ventralen Constrictors von biologisch-morphologischem Standpunkt aus besprochen.

Unter den andere Fischordnungen betreffenden Schriften erwähne ich in diesem Zusammenhang nur das schöne Werk Allis' über »The cranial muscles and cranial and first spinal nerves in *Amia calva*». Es erschien 1897.

Was schon nach Kenntnisnahme der Litteratur in die Augen fällt, ist einerseits die verhältnismässig grosse Einförmigkeit der Kiemenbogen- und Suspensorial-muskeln, die bei jedem beschriebenen Teleostier mit ganz unbedeutenden Modifikationen wiederkehren, und andererseits die ausserordentlich wechselnde Gestaltung und Zusammensetzung der Kiefermuskulatur, in geringerem Masse auch der Muskulatur des Zungenbeinbogens. Schon Vetter versuchte es, auch betreffs der beiden letzteren Muskelkomplexe seine vier Typen sowohl unter einander als mit den Selachiern im Einklang zu bringen, aber mit wenig Erfolg, und die von späteren Forschern hinzugefügten Tatsachen, wie wertvoll sie an sich selbst auch sind, reichen nicht aus, um die Lage der Sache zu ändern. Von der Myologie des Teleostierkopfes bietet somit die Trigemino-facialis-muskulatur schon unmittelbar das grösste Interesse dar; sie besitzt auch in weiterem vergleichend-anatomischen Sinne viel mehr Bedeutung als die Muskeln der Kiemenbogen.

Die Aufgabe, die ich mir stellte, war also diese: durch eingehende Untersuchung einer grösseren Zahl Familien und durch Vergleichung der ermittelten Befunde mit den Zuständen der anderen Fischordnungen, insbesondere der Selachier, ein morphologisches Bild der Kiefer- und Zungenbein-muskulatur bei den Knochenfischen zu gewinnen suchen. Als orientierendes Vorstudium unternahm ich viele Sectionen einer harmonisch ausgebildeten Form, des gemeinen Dorsches (*Gadus callarias* L.). Ursprünglich war es meine Absicht, die dabei gewonnenen Ergebnisse nur bei einer vergleichenden Zusammenstellung verschiedener Familien je nach Bedarf zu verwerten; da aber einerseits so gut wie gar keine Beschreibung der Myologie dieser Gattung existiert, andererseits die Nervenbefunde einige, wie es mir scheint, bemerkenswerte Tatsachen darboten, habe ich es für angemessen gehalten, die fragliche Untersuchung als erste Abteilung vorliegender Schrift durch und durch zu referieren. Im zweiten Kapitel werde ich die Morphologie der *Mm. intermandibularis*, *protractor hyoidei* und *hyohyoideus* festzustellen versuchen, und ein dritter, baldigst zu erscheinender Teil ist der Kiefermuskulatur, dem s. g. *M. adductor mandibulæ*, gewidmet worden.

Die Untersuchungen, deren Ergebnisse hier dargelegt werden, sind hauptsächlich im hiesigen zoologischen Institut, übrigens in der biologischen Meeresstation der Königl. Akademie der Wissenschaften mit Genehmigung des Direktors, Herrn Prof. Dr Hj. Théel, ausgeführt worden. Vieles und gutes Material habe ich in unserer Station durch die freundliche Fürsorge des Vorstandes, Herrn Dr Hj. Östergren, bekommen; aus dem zoologischen Institut zu Upsala stellte mir der Direktor, Herr Prof. Dr A. Wirén, zwei Individuen von *Gymnarchus niloticus* gütigs zur Verfügung, und durch eine besondere Freundlichkeit des Herrn Prof. Dr H Jungersen in Kopenhagen bin ich in der Lage gewesen, im dortigen zoologischen Museum die Zungenbeinmuskulatur mehrerer niederen Teleostier zu untersuchen. Alle diese Herren bitte ich, meinen besten Dank entgegenzunehmen; besonders dem Director des hiesigen Institutes, Herrn Professor Dr Hans Wallengren, dessen liebenswürdiges Entgegenkommen die Dürchführung meiner Arbeit in absehbarer Zeit überhaupt ermöglichte, bin ich zur herzlichsten Dankbarkeit verpflichtet.

Der Verfasser.

I

DIE TRIGEMINO-FACIALIS-MUSKULATUR BEI GADUS CALLARIAS LINNÉ



Digitized by the Internet Archive
in 2026

https://archive.org/details/IA41553402_0020

1. Beschreibung der Muskulatur.

M. adductor mandibulæ.

(Vetter und Auctt.).

Mit diesem Namen bezeichne ich wenigstens vorläufig jenen Muskelkomplex, der den wirksamen Faktor beim Schliessen des Mundes darstellt. Er besteht beim Dorsche wie bei den früher untersuchten Teleostiern aus zwei Hauptteilen: einem, der hauptsächlich vom Suspensorium ausgehend seine Befestigung am Ober- und Unterkiefer findet, und einem anderen, der die Innenseite des Unterkiefers einnimmt.

Erstgenannte Muskelpartie teilt sich in vier wohl markierte Portionen, die ich provisorisch als A_1—A_4 aufführe, ohne damit irgendwelche morphologische Beziehungen zu den von früheren Autoren in derselben Weise bezeichneten Muskeln anzudeuten.

Die erste Portion (A_1, Fig. 1 [1]) ist ein recht eigentümlicher Muskel. Er bildet den äussersten Bauch des Adductors, der zweiten Portion (A_2) unmittelbar anliegend, und nimmt als eine dünne, durchsichtige, ausgedehnte Fascie seinen Ursprung am Hinterrande des äusseren Blattes des *Præoperculum*. Diese Ursprungslinie fällt so ziemlich mit dem Ursprunge des A_2 zusammen (Fig. A); die Fascie setzt jedoch nach hinten in die derbe, weissliche Bindegewebschicht auf der Aussenseite des hinteren inneren Blattes des *Præoperculum* fort. Faserbildung kommt in der Fascie kaum vor, bisweilen aber zeigt diese einige kurze, schwache Muskelbündel an der Grenze gegen den *M. levator arcus palatini*, der übrigens mit seinen oberflächlichsten Bündeln längs der ganzen Grenze mit Ausnahme der Vorderecke des Muskels auf jene Fascie hinübergreift.

Etwa auf der Höhe der hinteren Orbitalgrenze wird die Fascie plötzlich muskulös. Der Übergang markiert sich wie eine etwas vertiefte, schwach bogenförmige Linie, deren Krümmung nach hinten geht; der so entstandene Muskelbauch ist dreieckig, flach und verhältnismässig klein. Seine hintere obere Ecke reicht etwa bis an die Orbita hinauf und bekommt zuweilen von der 4:ten Portion (A_4) ein winziges Bündel, das wie eine Brücke die 2:te Portion (A_2) überquert. Die Bündel des Muskels laufen nach vorn zusammen, und an der Grenze gegen dessen vorderen Drittel und zwar an der Aussenseite kommen eine Menge getrennter Sehnenfasern zum Vorschein; sie treten bald zur Bildung einer kurzen, breiten und ziemlich dünnen Sehne (A_1t,

[1] Die Ziffer beziehen sich auf die Figuren der Tafeln.

Fig. 1) zusammen, und diese inseriert auf das bedeutende Ligament (*lmm*, Fig. 1), das die Aussenseite des *Articulare* mit der oberen Hälfte des Oberkiefers, und zwar mit dessen Hinterrande, verbindet.

So viel ich weiss, wird dieses Ligament zum ersten mal von Jourdain (N:o 17, S. 38), jedoch ohne nähere Beschreibung, erwähnt; seine Figur ist ebenfalls unzulänglich. Etwas später (1885) wird dasselbe von Brooks (N:o 6, S. 179) als »a band of white, fibrous tissue, into which a smale muscle is inserted», ebenso kurz wie richtig beschrieben sowie mit einem Namen, »the posterior maxillo-mandibular ligament,» belegt. Im nachstehenden werde ich vorläufig diese Benennung beibehalten. Die Abbildung Brook's ist nichtssagend.

Die Sehne des A_1 (Fig. 1, A_1t) inseriert am zweituntersten Viertel des Ligamentes und zwar derart, dass sie mit diesem in einen spitzen, aufwärts und vorwärts gerichteten Winkel zusammenläuft; ihre Fasern treten in das Ligament hinein und laufen neben den Fasern desselben nach oben, grösstenteils bis an den Oberkiefer, hinauf. Nur sehr wenige der untersten Sehnenfasern gehen bisweilen in die entgegengesetzte Richtung, verlieren sich aber recht bald im Ligamente.

Das *ligamentum maxillo-mandibulare posterius* (*lmm*, Fig. 1) hat einen ziemlich breiten Ursprung nahe der Gelenkgrube des Unterkiefers und zwar an der oberen Fläche des langen niedrigen Kammes an der Aussenseite des *Articulare*. In der dünnen Hautverbindung zwischen Ober- und Unter-kiefer eingebettet, nimmt das Ligament nach innen vom Oberkiefer einen aufwärts gerichteten Verlauf und befestigt sich fast knorpelig dem Kamme entlang, der sich von der Gelenkfläche des Oberkiefers für das *Palatinum* fast bis an die Mitte des Knochens nach unten erstreckt.

Wird das Ligament in die Breite gezogen, ersieht man deutlich, dass jenes aus einer Menge getrennter, gröberer und feinerer Faserbündel zusammengesetzt worden ist. Am Vorder- und Hinter-rande des Ligamentes verdichten sich diese Bündel zur Bildung zweier gröberen Stränge, von denen jener, der den Hinterraud markiert, meistens etwas stärker als der vordere Strang erscheint. Er nimmt von unten nach oben an Mächtigket zu und giebt scheinbar allein die Maxillarinsertion des Ligamentes ab, während der vordere Strang sich gewöhnlich nach oben allmählich verliert. Das ganze Ligament ist nicht allzu scharf von der Umgebung abgesetzt worden, erscheint vielmehr wie eine Verdichtung der in der zwischen den Kiefern ausgespannten Bindehaut laufenden Faserstriche.

Die erste Portion des Adductors bei *Gadus* ist von Jourdain (N:o 17, S. 38) und von Brooks (N:o 6, S. 179) in Kürze erwähnt worden; ersterer führt sie unter dem Namen *rétracteur commun de l'arc maxillo-mandibulaire* als einen selbständigen Muskel auf.

Die zweite Portion (A_2; Figg. A—D und 1—4) ist eine etwas längliche und abgeflachte, bedeutende Muskelmasse. Auf deren Oberfläche zieht sich vom Vorderende mehr oder weniger weit nach hinten eine Linie (*s*, Fig. 1), längs der der Muskel sich mehr oder weniger weit und tief in zwei Hauptteile, einen grösseren

oberen und einen kleineren unteren, spalten lässt. Die Bündel des oberen Teiles konvergieren vorn gegen diese Linie zu; im unteren Teile ziehen fast alle Bündel unter spitzem Winkel dahin. Von den Fascien, die die gegen einander laufenden Wände der Spalte auskleiden, ist jene, die der unteren Abteilung angehört, am stärksten; beide Fascien aber verlieren sich allmählich nach hinten in dem Masse

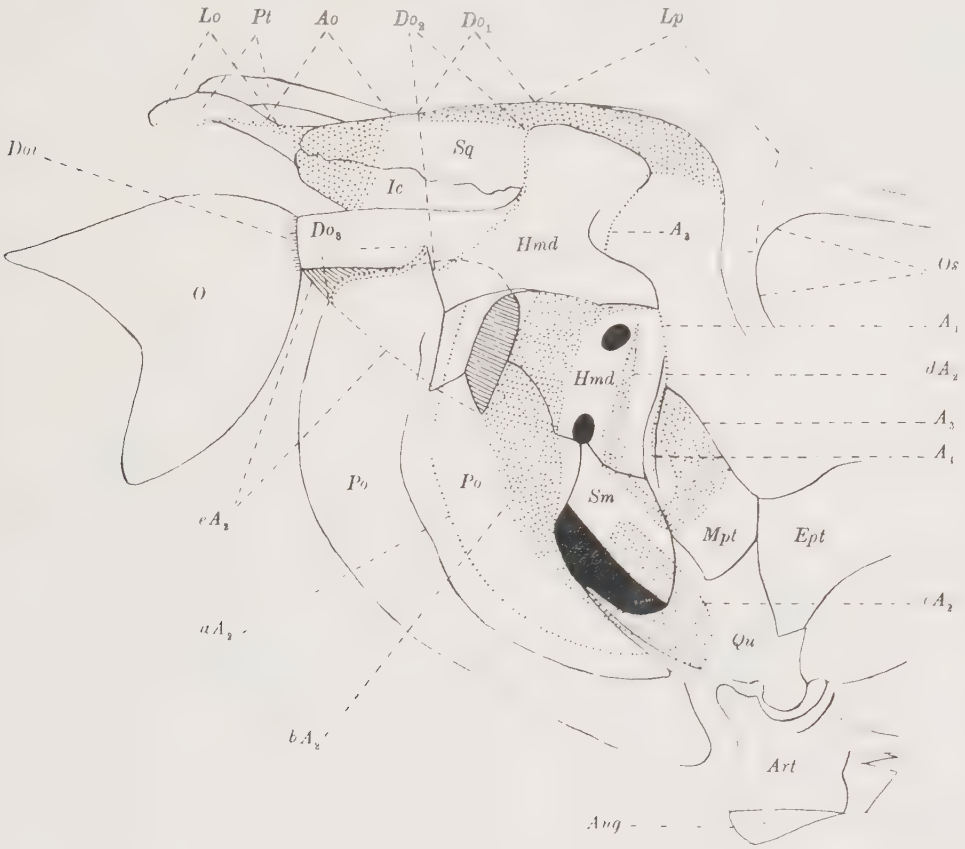

Fig. A.

Ursprünge der zweiten — vierten Portionen des *M. adductor mandibulæ* sowie der *Mm. Levator arcus palatini, Dilatator, Adductor* und *Levator operculi.*

aA_2—eA_2 zweite. A_3 dritte, A_4 vierte Portion des Adduct. mand.; *Lp* — Levat. arc. pal.; Do_{1-3} — Dilatator, *Ao* — Adductor, *Lo* — Levator op.; *Doi* — Insertion des Dilatat. op.; alle Ursprünge mit Ausnahme des Feldes eA_2 sind punktiert, das letztere sowie die Insertion *Doi* sind schraffiert. *Sq* — Squamosum, *Ic* — Intercalare, *Pt* — Posttemporale, *Os* — Suborbitalknochen, *Hmd* — Hyomandibulare, *Sm* — Symplecticum, *Qu* — Quadratum, *Mpt* — Metapterygoid, *Ept* Ektopterygoid. *O* — Operculum, *Po* — Præoperculum, *Art* — Articulare, *Ang* — Angulare.

wie sich die beiden Muskelpartien dem Punkte, wo die Spalte aufhört, nahen. Die obere Abteilung hängt in ihrem Vorderende mit der Mandibularportion des Adductors, *Aω*, zusammen. Diese oberflächliche Spaltung des Muskels hat mit seiner Teilung in die unten zu beschreibenden Bäuche nichts zu thun.

Die Portion nimmt an sämtlichen Knochen des Suspensorium sowie am *Præoperculum* ihren Ursprung, dieser aber stellt sich nicht wie eine ununterbrochene

Fläche heraus sondern erscheint in vier oder fünf getrennte Felder, zwischen denen die Knochen völlig frei von anhaftender Muskelsubstanz daliegen, aufgeteilt. Diese Ursprungsfelder, die auch entsprechende wenigstens anfangs getrennte Muskelbäuche bezeichnen, werden in den Figuren A—D veranschaulicht.

Der oberflächlichste und zugleich hinterste Ursprung (aA_2; Figg. A—C) bildet eine mit dem Hinterrande des äusseren Blattes des *Præoperculum* paralelle Linie, die sich von da an auf den nach unten gerichteten Prozess des *Hyomandibulare*, der die Lücke zwischen diesem Knochen und dem *Præoperculum* nach hinten abgrentzt, bis an den horizontalen Muskelkamm des *Hyomandibulare* fortsetzt. Längs dieser Linie befestigt sich jedoch der Muskel nicht überall an Knochen; seine untere Ecke, oft seine ganze untere Hälfte, nimmt ihren Ursprung *an der Ausgangsfascie* des A_1. Wenn man diese Fascie vom A_2 hinweg und von da an bis über den Hinterrand des äusseren Blattes des *Præoperculum* vorsichtig abzieht, wird das fragliche Verhältnis recht augenfällig: an der betreffenden Stelle liegt der Muskel dem Knochen ohne jegliche Verbindung ganz los an, und der Knochen selbst zeigt bis zum nächsten Ausgangsfeld eine völlig glatte Oberfläche, während abgerissene Muskelfasern auf der Unterseite der Fascie A_1 den wahren Ursprung des hergehörigen A_2-teiles bekundigen. Nächstes Ursprungsfeld (bA_2, Figg. A—C) giebt die Hauptmasse des A_2 ab. Es dehnt sich über die Aussenseite des *Hyomandibulare* nach unten vom quergestellten Muskelkamme sowie zwischen den beiden kleinen Löchern und der grossen Lücke zwischen dem *Hyomandibulare* und dem *Præoperculum* aus, setzt von da an nach unten über das letztere fort, dessen Oberfläche zwischen der eben erwähnten Lücke und der Lücke zwischen *Præoperculum*, *Symplecticum* und *Quadratum* beinahe völlig einnehmend, und endet schmal spitzig unmittelbar nach unten von dieser Lücke. Das Feld hängt hier sehr oft mit dem Felde cA_2 (Fig. A) zusammen. Dieses ist oft recht ansehnlich und erstreckt sich über das *Quadratum* und das *Symplecticum* rings um die vordere Hälfte der Lücke zwischen diesen Knochen und dem *Præoperculum*.

Die hintere Grenze dieser beiden Felder (*b* und *c*) wird in der Regel durch die niedrige, abgerundete Erhebung des *Præoperculum*, die sich zwischen den beiden grossen Lücken hinziehend, am Unterrande der unteren Lücke auf den Hinterrand des *Quadratum* hinüber fortsetzt, gebildet.

Das vierte Ursprungsfeld (dA_2, Figg. A—C) ist meist wenig ansehnlich. Es ist lang und schmal und befindet sich auf dem Gebiete, das oben durch den queren Muskelkamm des *Hyomandibulare*, hinten durch die beiden kleinen Löcher und vorn durch die vordere Grenzlinie des *Hyomandibulare* eingeschlossen wird, erreicht jedoch nach oben nicht immer jenen Muskelkamm; unten streckt sich das Feld auf die vordere obere Ecke des *Symplecticum* hinüber und endet, mit dem Ursprungsfelde des A_3 gewöhnlich zusammenhängend, etwa an der mittleren oberen Ecke des *Quadratum*. Der dünne, platte Bauch, der vom Felde *d* ausgeht, zeichnet sich durch dunklere Farbe als die übrige Adductormuskulatur (mit Ausnahme der unteren Abteilung des A_3) aus.

Ein kurzer, kräftiger Muskelbauch kommt aus der Lücke zwischen *Hyomandibulare* und *Præoperculum* hervor. Er hat an der Innenseite dieser Knochen hinter der Lücke einen dreieckigen Ursprung, und dieser, der *fünfte* des A_2, wird oben durch den Opercularprozess des *Hyomandibulare*, unten durch einen quergestellten Grat am *Præoperculum* und vorn durch jene Lücke eingeschlossen (eA_2, Figg. 5, A und D). Der Muskel fliesst fast gleich nach seinem Hervortreten auf die Aussenseite mit den Muskelpartien der voraus und hintenan liegenden Felder zusammen.

Die jetzt geschilderten Verhältnisse finden sich im wesentlichen bei allen von mir untersuchten Individuen vor; bezüglich der Gestaltung der *vorderen* Felder jedoch waltet eine gewisse, nicht allzu unbedeutende Veränderlichkeit, die so weit geht, dass man kaum zwei Individuen, wo die fraglichen Felder in jeder Hinsicht

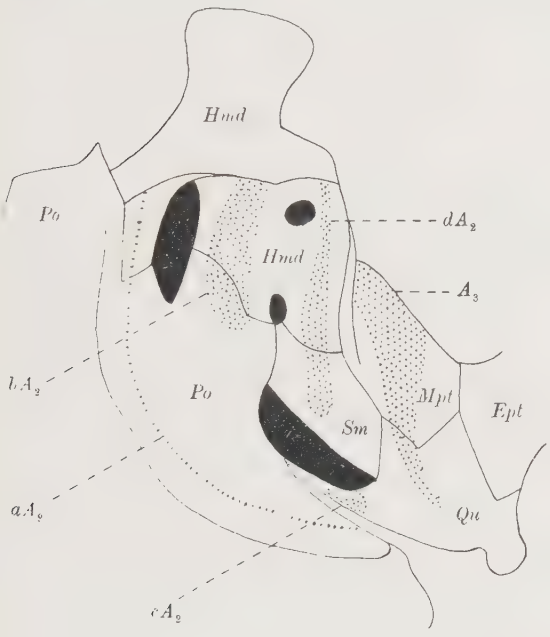

Fig. B.

Fig. C.

B rechte, C linke Seite eines und desselben Individuums. Bezeichnung wie in der Fig. A.

übereinstimmen, herausfinden kann. Man vergleiche die Fig. A mit den Figuren B und C, oder noch besser die beiden letzteren, welche die rechte und die Linke Seite eines und desselben Individuums darstellen, untereinander. Die Felder aA_2 und eA_2 sind keiner Variation unterworfen, und jenes Gebiet des *Hyomandibulare* und des *Symplecticum*, wo der *Nervus mandibularis externus facialis* vom Loche im *Hyomandibulare* nach der Lücke zwischen *Præoperculum*, *Symplecticum* und *Quadratum* hervorzieht, ist immer völlig muskelfrei.

Die dritte Portion (A_3, Figg. 1—4) ist die tiefste Abteilung des Adductors. Sie liegt nach innen vom A_2 und wird oben durch die eingeschobene vierte Portion von ihm getrennt. Ihre Form ist unregelmässig dreieckig; die dorsale Hälfte ist kräftig angeschwollen, der untere Teil dünn und flach. Vielleicht hängt in der Regel

diese Ventralpartie mit dem oberen vorderen Bauche des A_2, genau wie die resp. Ursprungsfelder, unten zusammen und zeigt dieselbe dunkle Farbe wie dieser Bauch (s. oben). Die hintere Begrenzung der Orbita wird hauptsächlich durch den oberen, voluminösen Teil des A_3 gebildet.

Der Ursprung der Portion nimmt oben die Innenseite der vorderen Hälfte des Gelenkkopfes am *Hyomandibulare* (Fig. D), sowie ein dem entsprechendes Gebiet am *Prooticum* ein; dehnt sich von da an nach unten über den Vorderrand des Hyomandibularhalses (Fig. A) und über die lateralwärts von den beiden Löchern für die Facialisstämme sowie zwischen diesen Löchern (Fig. D) befindliche Partie jenes Knochens aus; breitet sich ferner unterhalb des unteren Loches in der Grube zwischen dem oberen lateralen und dem unteren medianen Flügel des *Metapterygoids* (Fig. D) aus und setzt, sich mehr oder weniger schmälernd, über den grössten Teil

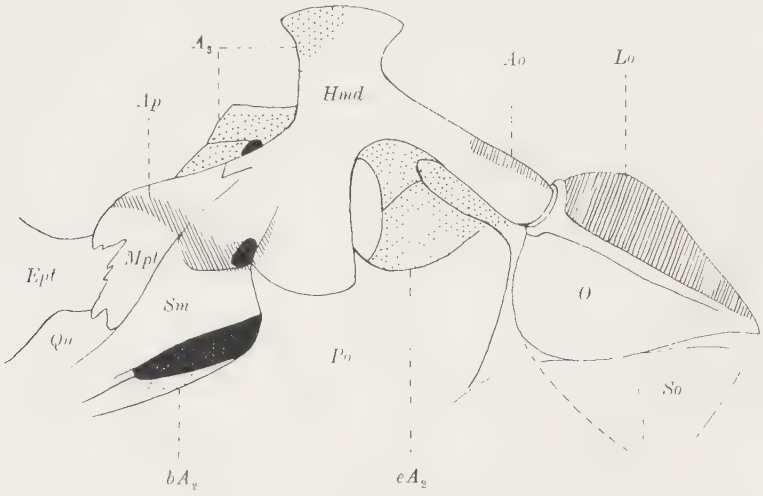

Fig. D.

Innenseite, rechts. *Schraffiert:* Die Insertionen der Mm. Adductor arcus palatini (*Ap*), Adductor (*Ao*) und Levator operculi (*Lo*); *punktiert:* die Ursprünge bA_2, eA_2 und A_3. *So* — Suboperculum; sonst wie in den vorigen Figuren.

der Aussenseite dieses Knochens herunter fort (Figg. A, B, C), um bisweilen auf der mittleren oberen Ecke des *Quadratum* zu enden (Figg. C und D). Hier fliesst der Ursprung, wie oben nachgewiesen, mit dem Ursprungsfeld dA_2 häufig zusammen (Figg. A u. C).

Die Sehne des A_3 (tA_3, Fig. 3) ist kurz und breit; sie läuft an der Aussenseite und dem Vorderrande des Muskels, besonders dick am Vorderrande, recht weit nach oben hinauf. Die Sehne *inseriert* an der Sehne des A_2; ihr Vorderrand hängt unten mit der Mandibularportion des Adductors, $A\omega$, zusammen.

Die Sehnenbildung des A_2 wird übersichtlich, wenn man den Muskel vom Suspensorium ablöst, den A_3 überschneidet und die gegen einander laufenden Flächen der beiden (durch die Sehnen verbundenen) Portionen, nachdem der Bauch dA_2 und der überschnittene A_3 nach unten hinüber gelegt worden sind, betrachtet (Fig. 2). Man findet dann, dass sich sämtliche Bündel des A_2 auf einer längs der

horizontalen Mittellinie des Muskels liegenden Sehnenausbreitung befestigen. Diese bezeichnet die ungefähre Lage der obengenannten Spalte auf der Aussenseite und empfängt sehnenartige Faserstriche sowohl von der Innenseite der oberen Hälfte des A_2 als von der entsprechenden Aussenseite des Bauches dA_2. Wenn man den letzteren wieder in seine natürliche Lage bringt (Fig. 3), liegt folglich die fragliche Sehnenausbreitung sowie die von derselben ausgehende, kurze Sehne *der Länge nach zusammengefaltet*. Der innere Sehnenteil, die dem dA_2 hauptsächlich zugehört, ist dick und rundlich; das äussere Sehnenblatt, an dem die übrige Masse des A_2 inseriert, ist dünn und breit. Die Sehne tA_3 fliesst eben mit dem inneren, angeschwollenen Teil der Sehne des A_2 zusammen (Fig. 3).

Nach unten vom dA_2 kommt ebenfalls an der Innenseite des A_2 eine Sehnenausbreitung (Fig. 3), die mit den oben besprochenen zusammenhängt, zum Vorschein. Wenn man auf der Aussenseite des A_3 die obere und die untere Partie auseinander bringt, ersieht man, dass die Sehnenausbreitung der Innenseite eine horizontale Schicht durch den Muskel nach aussenhin sendet, und diese Schicht kleidet wie eine Fascie die untere Wand der Spalte aus (vergl. oben).

Die gemeinsame Insertionssehne der *Mm.* A_2 und A_3 ($tA_2 + A_3$, Fig. 4) wird also unmittelbar nach aussen vom Suspensorium bez. vom *Quadratum* abgegeben. Sie ist kurz, kräftig und lateralwärts etwas abgeplattet; ihre Aussenseite heftet dem $A\omega$ an. Bisweilen bleibt die Sehne bis an den Insertionspunkt ungeteilt, gewöhnlich aber teilt sie sich sofort in einen vorderen schwachen und einen hinteren gröberen Ast. Dieser befestigt sich an der Innenseite des *Articulare* und zwar am Grate, der die Forsetzung des *Meckel*schen Knorpels nach hinten ausmacht; die vordere Sehne spaltet sich wieder in eine vordere breite, die mit der starken Fascie an der medianen Seite des $A\omega$ zusammenfliesst, und eine hintere schmale, die schief nach unten und hinten unmittelbar nach aussen von der eben erwähnten Insertionssehne $tA_2 + A_3$ geht, um an dem Befestigungspunkte derselben zu inserieren.

Die Beziehungen zwischen Muskelbäuche und Sehnenbildungen sowie zwischen den letzteren unter einander sind indessen derart verwickelt und unbestimmt, dass sie wörtlich wie bildlich kaum völlig klar zu veranschaulichen sind.

A_4 ist eine ganz selbständige Portion des *Adductor mandibulæ*; er steht mit den übrigen Abteilungen des letzteren in keinerlei Verbindung. Der lange, spulförmige Muskel (Figg. 1 u. 3) hat einen linienschmalen, senkrechten Ursprung längs dem Rande derjenigen Crista, die den Vorderrand des *Hyomandibulare* bildet. Diese Crista, welche die resp. Ursprünge des dA_2 und des A_3 trennt, stösst oben mit dem queren Muskelkamme des *Hyomandibulare* zusammen und dehnt sich nach unten über das Metapterygoid und zwar längs dessen Mittellinie aus, um etwa an der halben Höhe dieses Knochens aufzuhören (Fig. A). Dem Ursprung entsprechend ist der hintere, zwischen A_2 und A_3 eingeklemmte Teil des Muskels sehr dünn und senkrecht gestellt worden. Darauf schwillt der Muskel an, wird rundlich und recht voluminös, dem Gaumenbogen unmittelbar anliegend, verjüngt sich in der Nähe des Oberkiefers ziemlich schnell und geht endlich am Gelenkteil desselben in eine kurze,

runde Sehne über. Diese läuft *unter* dem Oberkiefer, um sich an dessen oberen Ende und zwar am Vorderrande seines vorwärts gerichteten Prozesses zu befestigen.

Die Aussenseite des dem Ursprunge nächstliegenden, dünnen Teiles der Portion ist sehnenartig (Fig. 3), und das Sehnengewebe reicht vom unteren Rande ein wenig auf die Innenseite hinüber. Etwas weiter nach vorn, jedoch durch eine sehnenfreie Muskelpartie vom Ursprungsteile getrennt, fängt am Dorsalrande des Muskels eine Sehnenausbreitung an, die sich allmählich vorwärts ausbreitet, um an der Grenze zwischen dem mittleren und dem vorderen Drittel des Muskels fächerförmig zu enden. Eine ganz ähnliche Sehnenausbreitung befindet sich auf der Unterseite; sie streckt sich von der Insertionssehne nach hinten und endet an der Grenze zwischen dem *hinteren* und dem mittleren Drittel des Muskels.

Die IV:te Portion des Adductors bei *Gadus* ist früher von Jourdain (N:o 17) unter dem Namen *M. pterygo-maxillaris* flüchtig erwähnt worden. Ihr Ursprung wird von diesem Verfasser recht unbestimmt nach dem Hinterteil des »arcade ptérygo-palatine» und dem Suspensorium verlegt (S. 37).

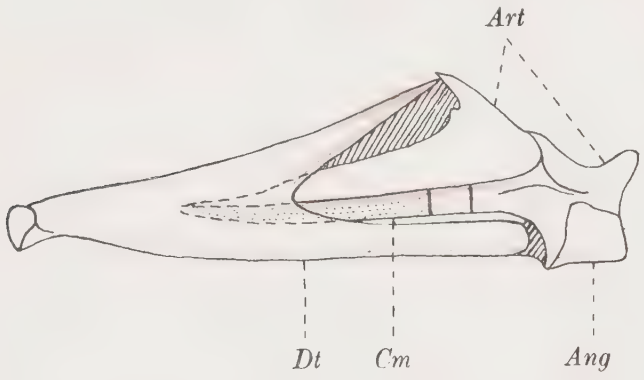

Fig. E.

Insertion (mit Rot bezeichnet) des *M. Aω* am Unterkiefer. *Art* — Articulare, *Ang* — Angulare, *Dt* — Dentale, *Cm* — *Meckel*scher Knorpel; die ununterbrochene rote Linie giebt die Stellen an, wo der Muskel sich unmittelbar am Knochen oder Knorpel befestigt.

Die Mandibularportion des Adductors ist bei *Gadus* kräftig entwickelt worden und nimmt die ganze Innenseite des Unterkiefers in Anspruch (*Aω*, Figg. 4 u. E). Die mediane Fläche des Muskels wird von einer starken Fascie ausgekleidet; gegen die Kieferränder zu jedoch verdünnt sich diese allmählich und geht in eine gewöhnliche, durchsichtige Muskelfascie über, die an den Kieferrändern mit Schleimhaut und Haut zusammenhängt. Am stärksten erscheint die Fascie in der Nähe des Kiefergelenkes; sie hebt sich hier vom Muskel ab und befestigt sich wie eine breite, dünne aber feste Sehne am freien Vorderrande des *Quadratum* oberhalb des Gelenkkopfes sowie am angrenzenden Teil des *Ektopterygoids*, nachdem sie einen schmaleren, kurzen Ast nach oben zum vordersten Ast der Sehne $tA_2 + A_3$ abgegeben hat. Der hintere Teil der Fascie lässt sich nämlich mehr oder weniger leicht in zwei Schichten zerspalten; die oberflächliche Schicht liefert die Insertion am *Quadratum* und *Ektopterygoid*, die tiefe dagegen schiesst sehnenförmig nach oben und hinten hervor, um die erwähnte Verbindung mit der Sehne $tA_2 + A_3$ zu bilden. Die Sehne für das *Quadratum* et cet. geht in die Gelenkkapsel über.

Ein grosser Teil der Muskelbündel heftet der Fascie sehr fest an. Übrigens befestigt sich der $A\omega$ längs dem oberen und unteren Rande des *Dentale*, am unteren Rande der oberen Ecke dieses Knochens sowie an der Oberseite des *Meckel*schen Knorpels (Fig. E). Zwischen diesen Linien liegt die Oberfläche des Kiefers völlig glatt und muskelfrei da. Das allerhinterste Stück der oberen Ecke des *Dentale* ausgenommen, heftet der Muskel längs den mit den *Kieferrändern* zusammenfallenden Befestigungslinien jedoch nicht *dem Knochen* sondern der Fascie oder der Schleimhaut resp. Haut an. Die Insertionen am *Meckel*schen Knorpel und am Unterrande der oberen Ecke des *Dentale* sind besonders kräftig, sogar sehnenartig. Die Insertionslinie längs dem unteren Kieferrande dehnt sich vom *Dentale* auf das *Articulare* und das *Angulare* hinüber, und die Insertion am *Meckel*schen Knorpel breitet sich nach hinten über dessen knöchernen Verlängerung am *Articulare* aus.

Die Bündel des Muskels konvergieren gegen das Kiefergelenk zu. Seine Beziehungen zur übrigen Kiefermuskulatur sind oben auseinandergesetzt worden.

Wirkung der Kiefermuskulatur.

Die kombinierte Wirkung der verschiedenen Portionen ist das Zuschliessen des Mundes.

Die Portion A_1 wurde von Jourdain (l. c.) »le rétracteur commun de l'arc maxillo-mandibulaire» genannt; die Insertion am *lig. max.-mand. post.*, das ja Unter- und Ober-kiefer mit einander verbindet, lag ohne Zweifel diesem in Bezug auf eine vermutete Funktion gegebenen Namen zu Grunde. Keine solche Aufgabe kommt indes dem Muskel zu; er ist, praktisch genommen, ein Einzieher des Oberkiefers allein. Bei der Adduction des Unterkiefers beteiligt sich der Muskel nur da, wenn das hintere Maxillo-mandibularligament völlig gestrammt worden ist, also nur im Momente, wo der Unterkiefer, nachdem er seine äusserste Retraktionslage erreicht hat, sich zu heben *anfängt*. *Unmittelbar* danach erschlafft der unterhalb der Insertion des A_1 befindliche Teil des Ligamentes, und die Wirkung des Muskels auf den Unterkiefer, auch bei voller Kontraktion, ist damit aufgehoben worden. Gehen ja die Fasern der A_1-sehne grösstenteils bis an den Oberkiefer hinauf; die Zugrichtung des Muskels bildet übrigens mit dem Ligamente einen je nach dem Kontraktionsgrade des Muskels mehr oder weniger spitzen, gegen den Oberkiefer zu gerichteten Winkel.

Das Ligament an und für sich hat eine doppelte Aufgabe: beim Aufsperren des Mundes setzt es der Unterkiefersenkung eine gehörige Grenze und trägt zugleich sehr viel dazu bei, die Ober- und damit die Zwischen-kiefer bei Retraktion des Unterkiefers hervorzuschieben. Dieses letztere Resultat wird schon dadurch teilweise erreicht, dass die elastische Haut zwischen Ober- und Unter-kiefer bei Senkung des letzteren gestrammt wird und die Ober- und Zwischen-kiefer in gleicher Weise, wie das Ligament es tut, beeinflusst.

Die eigentliche Bedeutung des Muskelbauches A_1 liegt vielleicht eben darin, bei einer Unterkiefersenkung die auf den Oberkiefer gerichtete Wirkung des sich stram-

menden Ligamentes zu regeln. Solches aber setzt *gleichzeitige* Funktion des A_1 und der Retraktoren des Unterkiefers voraus. Ob A_1 unabhängig von den übrigen Adductorportionen zu wirken vermag, ist jedoch unsicher. Dass übrigens die Lage und somit auch die Wirkung des Muskels durch den Kontraktionsgrad des A_2 beeinflusst werden müssen, leuchtet ohne weiteres ein.

A_2 und A_3 adducieren den Unterkiefer kräftig, und diese Wirkung wird durch den Muskel $A\omega$ verstärkt.

A_4 ist ausschliesslich ein Einzieher des Ober- und folglich auch des Zwischenkiefers. Inwiefern dieser Bauch gelegentlich von den übrigen Teilen des Adductors unabhängig fungiert, darüber lassen meine Beobachtungen nicht entscheiden.

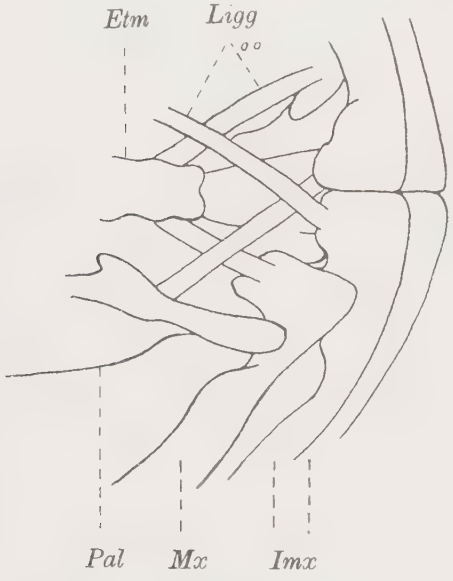

Fig. F.

Ligamente der Ober- und Zwischen-kiefer, von oben. *Mx* — Ober-, *Imx* — Zwischenkiefer, *Pal* — Palatinum, *Etm* — Ethmoidale med.

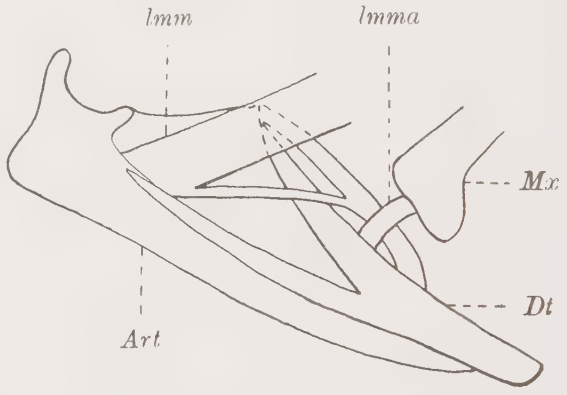

Fig. G.

Ligamentgebilde am Unterkiefer, aussen. *lmm* — Ligamentum mandibulo-maxillare posterius, *lmma* — Ligam. mand.-maxill. anterius; *Mx* — Oberkiefer; *Art* — Articulare, *Dt* — Dentale des Unterkiefers.

Die Ligamentgebilde der Kiefer

sind von Brooks (N:o 6, l. c.) in Bezug auf *G æglefinus* genau beschrieben worden. Unter diesen Ligamenten weise ich auf jene hin, die sich oben an der Schnauze vom medianen Endprozesse des Oberkiefers nach dem *Ethmoid. med.* hinziehen, sowie auf diejenige, welche die Innenseite des Gaumenbeinprozesses mit dem Zwischenkiefer der entgegegensetzten Seite verbinden. Diese letztere Ligamente überqueren die erstgenannten, kreuzen sich vorn und befestigen sich am aufwärts gerichteten Prozesse des Zwischenkiefers nahe der Symfyse (Fig. F). Sämtliche Bänder dienen zur Stütze der betreffenden Gelenke und begrenzen die durch A_1 und A_4 bewirkten Retraktionen der Ober- und Zwischenkiefer. Allis hat in

seiner Abhandlung über Scomber (N:o 2, S. 195—96) diese Ligamente als Homologa gewisser Teile der Selachiermuskulatur (»*Levator maxillæ superioris*») angegeben; die nähere Erörterung dieser Frage hebe ich vorläufig auf.

Noch ein Ligament soll hier erwähnt werden. Es verbindet das untere Ende des Oberkiefers mit dem oberen Rande des *Dentale* (Fig. G). Bei aufgesperrtem Maule bleibt das Ligament schlaff; ist der Mund geschlossen, befindet es sich in Spannung. Die Aufgabe des Ligamentes ist also, den Oberkiefer unten dicht am Kopfe zu halten, wenn der Kieferapparat sich im Ruhezustand befindet. Brooks (l. c) nennt die fragliche Bildung, die ganz anderer Natur ist als die früher besprochenen, das *Ligamentum maxillo-mandibulare anterius.*

M. levator arcus palatini.

(Vetter 1878).

Dieser Muskel (Fig. 1) erscheint bei *Gadus* kräftig entwickelt; er ist viereckig, kurz und breit. Sein Ursprung befindet sich am Rande des *Squamosum* und des *Sphenoticum* (*Postfrontale*) sowie an der Unterseite des letztgenannten Knochens und des hintersten Suborbitalknochens (Fig. A). Am weitesten nach hinten geht der Ursprung ohne Grenze in den Ursprung des *M. dilatator operculi* und zwar in dessen oberste Partie über; die Bündel der beiden Muskeln mischen sich hier. Nach unten von diesem Punkte deckt der Hinterrand des Muskels den Ursprung der zweiten Portion des *Dilatator operculi.* Mit seiner vorderen Fläche bildet der Muskel den äusseren Teil des hinteren Orbitalrandes. Sein vorderer, nach vorn vom *Hyomandibulare* befindlicher Teil liegt unmittelbar nach aussen von der obersten Partie des A_3, jedoch von ihm wohl getrennt, und ist an der Innenseite mit einer starken Fascie ausgekleidet; die vordere untere Ecke des Muskels geht mit dem A_2 zusammen, lässt sich aber von diesem ohne Läsionen trennen; eine dünne Schicht am weitesten nach innen geht häufig bis an den A_4 herunter und hängt mit dessen oberem Rande am Ursprunge zusammen. Die Grenze zwischen dem *Levator arcus palatini* und dem A_2 wird an der Wange wie eine quere Vertiefung (Fig. 1) markiert. Diese befindet sich ein wenig *unterhalb* des grossen Muskelkammes des *Hyomandibulare,* weil die oberflächlichsten Bündel des Muskels auf die Ursprungsfascie des A_1 hinüberspringen (siehe oben). An der hinteren unteren Ecke gehen ausserdem in der Regel einige wenige, tiefer liegende Bündel auf den A_2 über.

Die Bündel des Muskels richten sich im vordersten Teil gerade nach unten, übrigens etwas nach hinten. Die untere hintere Ecke inseriert am Vorderrande der obersten Ecke des *Præoperculum* zwischen dem oberflächlichen Ursprunge des A_2 und dem untersten Ursprunge des *Dilatator operculi.* Sonst befestigt sich der Muskel an der ganzen lateralen Oberfläche des *Hyomandibulare* bis an den Rand des queren Muskelkammes herab.

M. dilatator operculi.

(Vetter 1878).

Der Aufsperrer des Kiemendeckels (Figg. 1 und A) erscheint beim Dorsche in drei, jedoch nicht völlig getrennte Portionen zerlegt.

Die *erste* und zugleich oberste Portion (Do_1) geht vom *Squamosum* unmittelbar nach hinten vom Ursprung des *M. levator arc. palat.* (s. oben) aus. Die Portion ist ziemlich schmal, in ihrer oberen Hälfte etwas dicker, in der unteren Hälfte sehnig. Der Ursprung der *zweiten* und mittleren Portion (Do_2) befindet sich am Hinterrande des Gelenkkopfes am *Hyomandibulare* und setzt, durch einen rauhen Absatz markiert, schräg nach unten und hinten über den Basalteil des Opercularprozesses dieses Knochens bis an die oberste Ecke des *Præoperculum* fort. Diese Ecke bedeckt den Unterrand des Muskelbauches. Die Portion bildet die Hauptmasse des Dilatators und ist wie die Portion 1 in der distalen Hälfte sehnig; ihr Hinterrand liegt nach innen vom Vorderrande der ersten Portion, und die Sehnenbildungen beider Portionen fliessen unten zusammen. *Insertion* am Aussenrande des Gelenkteiles des Kiemendeckels. (Fig. A).

Die *dritte* Portion (Do_3) nimmt am Hinterrande der obersten Ecke des *Præoperculum* ihren Ursprung. Sie ist durchweg muskulös; ihre Bündel sind mit einander gleichlaufend und treffen in recht grossem Winkel mit der Sehne der zweiten Portion, wo sie sich auch befestigen, zusammen. Oben geht die dritte Portion ohne Grenze in den muskulösen Teil der zweiten Portion über.

M. adductor operculi.

(Vetter 1878).

Kurzer und dicker, gleich breiter, kräftiger Muskel (*Ao*, Figg. 1, A und D), dessen dreieckiger Ursprung (Fig. A) die hintersten Spitzen des *Squamosum* und des *Intercalare* sowie den angrenzenden Teil des unteren Astes des *Posttemporale* einnimmt. Dieses letztere Ursprungsgebiet grenzt unmittelbar an den Ursprung des *Levators*. Ein kleiner, dreieckiger Zwischenraum trennt den Muskel oben vom *Dilatator operculi* und diese Lücke wird durch eine nach innen vom *Dilatator* liegende, zwischen dem Rande des *Squamosum* und dem *Hyomandibulare* ausgespannte Fascie (Fig. 1) ausgefüllt. Am *Hyomandibulare* befestigt sich diese Fascie teils auf dem Hinterrand des Gelenkkopfes, teils auf dem ganzen oberen Rand des Opercularprozesses; ihre hintere untere Ecke liegt nach aussen vom *Adductor*, diesen vom *Dilatator* trennend. Der von aussen sichtbare Teil *f.* der Fascie ist dick und undurchsichtig; übrigens ist sie durchsichtig dünn und bekleidet die Aussenseiten der *Mm. levatores arcuum branchialium* I und II.

Der Muskel inseriert am Opercularprozesse des *Hyomandibulare* und zwar in der rinnenförmigen Vertiefung am oberen Rand der distalen Hälfte jenes Prozesses

(Fig. D). Sehr häufig aber befestigen sich die hintersten Bündel am Gelenkteil des Kiemendeckels bez. an dessen Innenseite. Nur diese Bündel fungieren als ein, allerdings sehr schwacher, *Adductor operculi*; der Muskel ist sonst ein Adductor und zugleich Levator des *Hyomandibulare*. *Lucius* bietet ähnliche Verhältnisse dar (Vetter N:o 31. S. 504).

M. levator operculi.

(Vetter 1878).

Dünn ausgeflachter, schwacher Muskel (*Lo*, Figg. 1 und 5, A und D), dessen Ursprung den unteren Ast des *Posttemporale* vom distalen Ende bis an das *Squamosum* einnimmt; von da an biegt sich der Ursprung nach oben um und geht an der Oberseite des Astes, nach oben vom Ursprung des *Adductor operculi*, noch ein wenig weiter vorwärts. Der Muskel nimmt unten an Breite zu und *inseriert* an der Innenseite des Kiemendeckels vom oberen Rande bis an den querlaufenden Muskelkamm in dessen ganzer Ausdehnung (Figg. 5 und D).

M. Hyohyoideus.

(Vetter 1878).

1) *Superior* (*Hyhs*, Fig. 5).

Vom unteren Rande der Hinterhälfte des Kiemendeckels und von da an in geradliniger Fortsetzung längs dem Grate an der Innenseite des *Subopercuhum* springt eine nach unten gehende, dünne, breite, aus einer Menge getrennter, jedoch dicht an einander liegender Bündel zusammengesetzte Muskelmasse hervor. Der Ursprung am *Subopercuhum* nimmt in der Tat die ganze Innenseite dieses Knochens nach unten und hinten vom Grat in Anspruch. Mit Ausnahme einiger tiefliegenden, vom *Kiemendeckel* ausgehenden Bündel, welche sich am *Subopercuhum* ansetzen, inserieren sämmtliche Bündel am oberen Rande des hintersten Kiemenhautstrahles.

Zwischen allen Strahlen laufen unregelmässig gestaltete, durch grössere oder kleinere Lücken von einander getrennte Muskelbündel. Die Bündel, welche den hintersten und zweithintersten Strahl vereinigen, gehen vom Hinterrande des ersteren aus, überqueren seine Innenseite und befestigen sich am Hinterrande des zweiten Strahles. Die zwischen den zweit- und dritt-hintersten Strahl ziehende Bündel verhalten sich auf genau dieselbe Weise. Sonst laufen die Bündel fast immer vom Vorderrand eines hinteren Strahles zum Hinterrand eines vorderen; einige wenige Bäuche jedoch gehen an der Innenseite ihres hinteren Strahles etwas hinauf. Andere Bündel verbinden sich nur mit einem einzigen Strahl; ihr entgegengesetztes Ende befestigt sich, in der Regel stumpf oder quer abgeschnitten, an der Haut.

Am zweiten bis sechsten Strahl gehen ein oder mehrere der proximalen Bündel nicht wie gewöhnlich von Strahl zu Strahl sondern befestigen ihr Vorderende am *Zungenbein* (»les muscles abducteurs proximaux», Borcea, N:o 5, S. 204); *abp*,

Fig. 5. Der Stamm des N. *hyoideus facialis* liegt zwischen diesen Bündeln und den Strahlen. Am abgebildeten Individuum gingen vom zweithintersten Strahl drei schwache Bündelchen, von den dritt- und viert-hintersten Strahlen je ein kräftiges Bündel, das sich über die Innenseite des zweitvordersten Strahles vorwärts erstreckte, und zwei kurze, die die Aussenseite des letzteren Strahles überquerten, aus; von diesem Strahl liefen ein gröberes längeres, und ein kurzes, schwaches Bündel über die Innenseite des vordersten Strahles nach vorn. Mit Ausnahme des langen Bündels des zweitvordersten Strahles, das am *Hypohyale inf.* inserierte, gingen alle diese Müskelchen nach dem *Ceratohyale*.

An den distalen Enden der Strahlen sammeln sich die Bündel meistenteils zu einer mehr einheitlichen Muskelschicht, die aber nach aussen von den Enden allmählich degeneriert. Die Muskelelemente lassen sich jedoch bis in den Rand der Kiemenhautbräme spüren. Diese Bräme ist am breitesten an den drei hintersten Strahlen, schmälert sich allmählich nach vorn und hört zuweilen am dritt- oder zweithintersten Strahl völlig auf.

2) *Inferior* (*Hyhi*, Figg. 5 und 7).

Nach vorn und innen vom vordersten Kiemenhautstrahl streckt sich eine recht kräftige, in mehrere mehr oder weniger getrennte Bäuche aufgeteilte Muskelschicht. In der Medianlinie stösst sie mit dem entsprechenden Muskel der anderen Seite ohne deutliche, zwischenlagernde Sehnenbildung oder Fascie zusammen. Der Muskel steht mit dem Zungenbeinbogen in keiner unmittelbaren Verbindung.

Wirkung. Durch den *M. hyohyoideus* werden alle Bewegungen der Kiemenhaut vollführt. Wenn der Muskel sich von hinten nach vorn zusammenzieht, werden die Strahlen gehoben, und die Kiemenhaut faltet sich; geht die Kontraktion in die entgegengesetzte Richtung, senken sich die Strahlen und spannen so die Membran aus. Kontraktion des *Hyohyoid. inf.* sowie der *Mm. abduct. prox.* führt *nur* diese letztere Wirkung mit. Der *Hyohyoideus* erreicht grösstmögliche Wirkung nur bei fixiertem Kiemendeckel.

M. protractor hyoidei Holmqvist 1910.

(*Geniohyoideus auctt.*).

Der Muskel (*Ph*, Fig. 6) erscheint bei den *Gadus*-arten als ein paariger, spulförmiger, fast gleich dick bleibender und im Querschnitt rundlicher Bauch. Sein Hinterende ist am unteren hinteren Rande des *Ceratohyale* und zwar hauptsächlich zwischen dem dritt- und dem viertvordersten Kiemenhautstrahl befestigt worden. Von da an streckt sich die Insertion vorwärts bis an den zweitvordersten Strahl; einige wenige Bündel setzen sich am Basalteil des dritt- und zweit-hintersten Strahles fest. Eine gewisse Veränderlichkeit giebt sich hier kund, insofern der eine oder

beide der letzgenannten Strahlen bisweilen keine muskulöse Verbindung mit dem Muskel aufweisen. Dieser nimmt an Mächtigkeit rasch zu und stösst an der Grenze zwischen seinem mittleren und distalen Drittel mit dem Protractor der entgegengesetzten Seite zusammen, wonach beide Muskeln für eine Weile erscheinen mit einander verwachsen zu sein. Bald trennen sie sich wieder, und in der Nähe der Unterkiefersymphyse gehen die Bäuche jeder nach seiner Kieferhälfte. Unmittelbar vor dem Trennungspunkte gewahrt man eine schwach markierte, querlaufende *linea alba*. Am Ende schmälert sich der Muskel etwas und löst sich an der Oberfläche in mehr oder weniger getrennte, sehnige Bündelchen auf. Die abgeflachte Insertion befindet sich an der Innenseite des Unterkiefers sehr nahe der Symphyse. An der dorsalen Seite der unpaarigen Muskelpartie setzt die Fascie in der Medianlinie als eine freie, fast sehnige Schicht die sich an der Symphyse befestigt, fort. Zwischen diesem Fortsatz und den beiden *Mm. protractores hyoidei* liegt eine quergestellte, sehr schmale und degenerierte Muskelpartie, deren hinterste Bündel sich rechts und links nach hinten umbiegen und in den Protractor einsetzen: *M. intermandibularis*.

Die Fascie des Protractors ist stellenweise, besonders an der Ventralseite, fibrös und von weisslicher Farbe; so unter anderem nahe dem Ursprung des Muskels am *Ceratohyale*, wo sie sich ausserdem vom Muskel abhebt und in zwei schmale aber feste sehnenartige Fortsätze, die sich an der Aussenseite des zweit-, resp. drittvordersten Strahles befestigen, spaltet. Siehe übrigens Holmqvist, N:o 16, S. 8 und 16. Zwischen den beiden vorderen Schenkeln des Protraktors ist die Hautverbindung recht fest und reich an fibrösem Bindegewebe.

Betreffs der von mir früher beschriebenen, in der Mundbodenhaut lagernden komplizierten Ligamentgebilde: das *Lig. hyoideum proprium*, welches den oberen Teil des *Ceratohyale* mit der Mittelpartie des Protraktors verbindet, und das *Lig. hyoideomandibulare*, dem die Aufgabe zukommt, die Rückwärtsbewegung des Hyoid-bogens auf den Unterkiefer zu übermitteln, verweise ich auf meine oben erwähnte Schrift.

Wirkung. Wie ich in der eben zitierten Abhandlung hervorgehoben habe, richtet sich die Funktion des Muskels ausschliesslich auf die exspiratorische Zungenbewegung, nicht wie früher angenommen alternierend auf die Zungenprotraktion und die Unterkieferretraktion. Der Muskel ist ein Exspirations- und Schluckmuskel; er wirkt niemals in derartigen Kombinationen mit, dass er eine Senkung des Unterkiefers herbeiführen könnte. Die Unterkiefersenkung wird durch ganz andere Einrichtungen zu stande gebracht (l. c. S. 15—21). Die Kontraktionen des Zungenprotraktors wiederholen sich rhytmisch bei jeder Exspiration, und da einerseits der Zungenbeinbogen eine Kurve bildet, andererseits die Protractorinsertion am unteren Rande des Zungenbeinbogens und ziemlich weit nach hinten gelegen ist, wird die in eine kreisförmige Bewegung des Hyoidbogens um seinen Drehpunkt (das Gelenk zwischen *Stylo-* und *Epihyale*) umgesetzte, vorwärtsziehende Wirkung des Muskels sich teilweise als eine Hebung der Zunge in der Vertikalrichtung kund geben. Bei der Adduction des Zungenbeinbogens beteiligen sich freilich auch und vielleicht noch

mehr gewisse andere Faktoren, deren Erörterung ich in diesem Zusammenhang unterlasse.

Wenn es feststeht, dass der *M. protractor hyoidei* die erwähnte Wirkung, und nur diese, ausübt, müssen wir auch erwarten, dass da, wo die zugehörige Bewegung mangelt, entsprechende Veränderungen des Muskels festzustellen sind. So ist es in der Tat auch. Bei *Callionymus* z. B. ist der Zungenbeinbogen so gut wie gar nicht protractil; der *M. protractor hyoidei* ist in starker Degeneration, fast in Auflösung begriffen (Fig. XV, s. Abteilung II) und erscheint als eine sehr dünne, unregelmässig abgebrochene Schicht, die jegliche Verbindung mit dem *Intermandibularis* aufgegeben hat.

M. adductor hyomandibularis et arcus palatini.

(Vetter 1878).

Der Ursprung des Muskels nimmt den grössten Teil des *Parasphenoids* sowie das *Prooticum* nach unten vom Ausschnitte für den Trigemino-facialis-komplex ein; nach vorn reicht er bis an den Vorderrand des *Foramen interorbitale*. Nach oben wird der Ursprung von der Crista, die sich vom *Prooticum* bis zum Vorderrand jenes *Foramen* erstreckt, begrenzt; nach unten bildet die etwas aufgetriebene Linie, die die Seitenfläche des *Parasphenoids* von dessen planer Ventralfläche trennt die Grenze des Ursprunges. Das ganze Gebiet ist mit Ausnahme seines am *Prooticum* gelegenen, hintersten Teiles, der ein Dreieck bildet, schmal und etwa gleich breit; die vordere Hälfte ist rinnenförmig. Dem entsprechend ist der Muskel gleichmässig abgeflacht und verhältnismässig dünn mit Ausnahme seines hintersten Teiles, der in Übereinstimmung mit dem Ursprung am *Prooticum* bedeutend anschwillt. Die Bündel laufen transversell und befestigen sich an einer Linea, die hinten an der Innenseite des *Hyomandibulare* an der Grenze zwischen diesem Knochen und dem *Quadratum* beginnt (Fig. D), von da an quer über die Innenfläche des *Metapterygoids* fortsetzt, und sodann sich längs dem freien Rande des letzteren nach unten umbiegt um bald dem oberen Rande des *Ektopterygoids* vorwärts zu folgen; an das *Entopterygoid* gelangt, breitet sich die Insertion über die ganze Aussenfläche desselben aus und endet am angrenzenden Teil des *Palatinum*. Am freien Rande des *Metapterygoids* und am oberen Rande des *Ektopterygoids* wird die Insertion durch eine dicke Fascie derart vermittelt, dass der Distalrand der muskulösen Partie vom *Metapterygoid* geradlinig nach *Entopterygoid* hinüberspringt; diese Linie schliesst mit den Rändern des *Metapterygoids* und des *Ektopterygoids* einen dreieckigen Raum ein, der eben von der genannten Fascie ausgefüllt wird.

Eine Scheidung in zwei Muskeln für das *Hyomandibulare* und den *Arcus palatini* resp. ist bei *Gadus* nicht vorhanden, obwohl der kräftige, hauptsächlich am *Hyomandibulare* inserierende Hinterteil des Muskels dem Adductor des *Hyomandibulare* z. B. bei *Perca* sicher entspricht.

Die Facialisstämme laufen zwischen diesem Muskel und dem A_3 ehe sie in ihren am *Hyomandibulare* befindlichen Löchern verschwinden.

Der *Adductor Arcus palatini* (*Ap*, Fig. 1) bildet den grössten Teil des Daches der Mundhöhle und trennt somit diese von der Orbita. Der Muskel wird an seiner dorsalen Fläche von der Orbitalfascie, deren Faserstriche hier kräftig hervortreten und sich vorn in eine starke Sehnenbildung mit Befestigung am *Ethmoid. laterale* nach unten und innen von der Gelenkfläche für das *Palatinum* sammeln, bekleidet. Alle am Boden der Orbita befindlichen Nervenstämme liegen zwischen der Orbitalfascie und dem Muskel eingebettet. Die Unterseite des letzteren wird von der viel schwächeren Fascie, die den Knochen des Gaumenbogens unmittelbar anliegt und ebenfalls rostro-caudal verlaufende aber recht feine Fasern aufweist, bekleidet.

Wirkung. Inwiefern der Adductor des Gaumenbogens sich nur gelegentlich, z. B. bei verstärkten Exspirationen, kontrahiert, oder rhythmische, bei jeder Exspiration wiederholte Zusammenziehungen ausführt, darüber liegen keine Beobachtungen vor. Meistens wird behauptet, dass die ruhigen, respiratorischen Adductionen der Suspensoiren passiv, d. h. durch die Elasticität und die Schwere der betreffenden Teile, hervorgebracht werden. Die Frage lässt sich experimentell nur schwer entscheiden.

2. Innervierung der Muskulatur.

Das peripherische Nervensystem bei *Gadus* ist Gegenstand spezieller Untersuchungen von Stannius 1842 (N:o 28, S. 338—366), Friant 1879 (N:o 10) und Cole 1898 (N:o 8, S. 115—221) gewesen.

Stannius giebt eine zu der Zeit ausgezeichnete Beschreibung über das Nervensystem beim Dorsche (*Gadus callarias* L.); in einer späteren, vergleichend-anatomischen Arbeit, »Das peripherische Nervensystem der Fische» (N:o 29, 1849), revidiert er die Resultate jener Untersuchung. Die fundamentale Bedeutung dieser beiden Abhandlungen ist nicht durch die seitdem mit Notwendigkeit stattgefundene Umwerfung mehrerer der Stannius'schen, die Nervenmorphologie betreffenden Ansichten vermindert worden. Figuren über die motorischen Kopfnerven bei *Gadus* finden sich weder in der ersteren noch in der letztgenannten Arbeit; die Beschreibung der *Gadus*-nerven ist ausserdem betreffs vieler wichtigen Einzelheiten derart summarisch, bisweilen auch unvollständig, dass sie sich nicht immer auf die tatsächlichen Befunde anwenden lässt.

Friant hat eine Übersicht des *Trigeminus*- und *Facialis*-systems bei den Knochenfischen zusammengebracht. Seine Darstellung bezieht sich vorwiegend auf eine Anzahl Süsswasserfische, schliesst aber auch einige wenige Meeresfische, darunter *Gadus »carbonarius»* (= virens L.) ein. Die Beschreibung des letzteren nicht minder als die begleitende Figur weichen von den Verhältnissen bei *Gadus callarias*, wie ich sie gefunden habe, so erheblich ab, dass ich viele der Angaben Friant's nicht anders als wie reine Fantasiegebilde auffassen muss.

Cole beschäftigt sich hauptsächlich mit dem Ganglienkomplex der *Nn. Trigeminus* und *Facialis* sowie mit der Innervierung des Seitenliniensystemes. Die sehr wichtige Untersuchung bezieht sich in erster Linie auf *Gadus virens*. —

In der nachfolgenden Darstellung habe ich vielfach auch das sensorische Nervensystem berücksichtigt. Dies geschah teils um der topographischen Beziehungen willen, teils überall da, wo die Untersuchung eine neue Tatsache so zu sagen umsonst gegeben hatte.

Als Material benutzte ich einige zwanzig frisch bezogene, oft soeben getötete Dorsche. Die Sectionen wurden meistens bei 8- bis 12-maliger Lupenvergrösserung, zweifelhaften Falles unter gleichzeitiger Verwendung einer schwachen Osmiumsäurelösung ausgeführt. Die Innervierung der Kiemenhaut ist mittels Essigsäure — Osmium nach Müller festgestellt worden.

Sensorischer Plexus der Wangenhaut (Fig. H).

Wenn man einem Dorsche die Wangenhaut vorsichtig abzieht, etwa als einleitende Manipulation beim Studium des *M. adductor mandibulæ*, erblickt man auf der Aussenseite des letzteren unterhalb des Auges zwei dorso-ventral verlaufende, von Blutgefässen und lockerem Bindegewebe umsponnene, feine Nervengeflechte. Entfernt man sodann, um seine Vorbereitungen für die Muskelsection zu vollführen, die Suborbitalknochen — man lasse die Schneide eines scharfen Messers der Innenfläche dieser Knochen möglichst genau folgen, — den Augapfel und die Orbitalfascie, lösen sich jene Nervengebilde unter der Lupe in ein reich verzweigtes System feiner und feinster Fäden auf. Häufig bekommt man den Eindruck, als ob das eine oder das andere Ästchen in den Kiefermuskel direkt hineinsetze; die fast mikroskopischen Zweige haften bisweilen der Muskulatur so fest an, dass es mir in der That erst nach Osmiumfärbung gelang, der Täuschung los zu werden. Denn alle diesen Fäden sind Hautnerven; sie stammen von den *Nn. maxillaris inferior trigemini*, *buccalis externus*, *bucc. internus* und *mandibularis externus facialis* ab; mitunter kommt ein Ast vom *Truncus trigemini* noch dazu. In seiner *Gadus*-abhandlung aus 1842 erwähnt Stannius jenen Plexus gar nicht, in der späteren Arbeit (N:o 29) nur folgendermassen: »Gewöhnlich gehen Zweige dieses Astes (n. bucc. ext.) schlingenförmige Verbindungen ein mit Zweigen benachbarter Nerven, z. B. mit solchen des R. ophthalmicus bei Cottus, Cyclopterus, Gadus u. A.; mit solchen des R. maxillaris superior bei Cottus, Gadus, Lepidoleprus, Salmo, Coregonus u. A.» (S. 44). Cole dagegen berücksichtigt von diesen Bildungen nur den vom *N. mandib. ext.* kommenden Faden (S. 162), was etwas befremden muss, denn die von Cole aufs genaueste geschilderten Nervenäste für die Seitenlinienorgane der Suborbitalknochen gehen, insofern sie dem *Buccalis externus* entstammen, eben von einem in den Plexus eingezogenen Nerven aus. Eine kurze Beschreibung dieser Gebilde, die sich bei den meisten Teleostiern

in geringerer oder reicherer Ausbildung vorfinden, bis jetzt aber fast unbeachtet blieben [1] und niemals abgebildet worden sind, dürfte somit in der Ordnung sein.

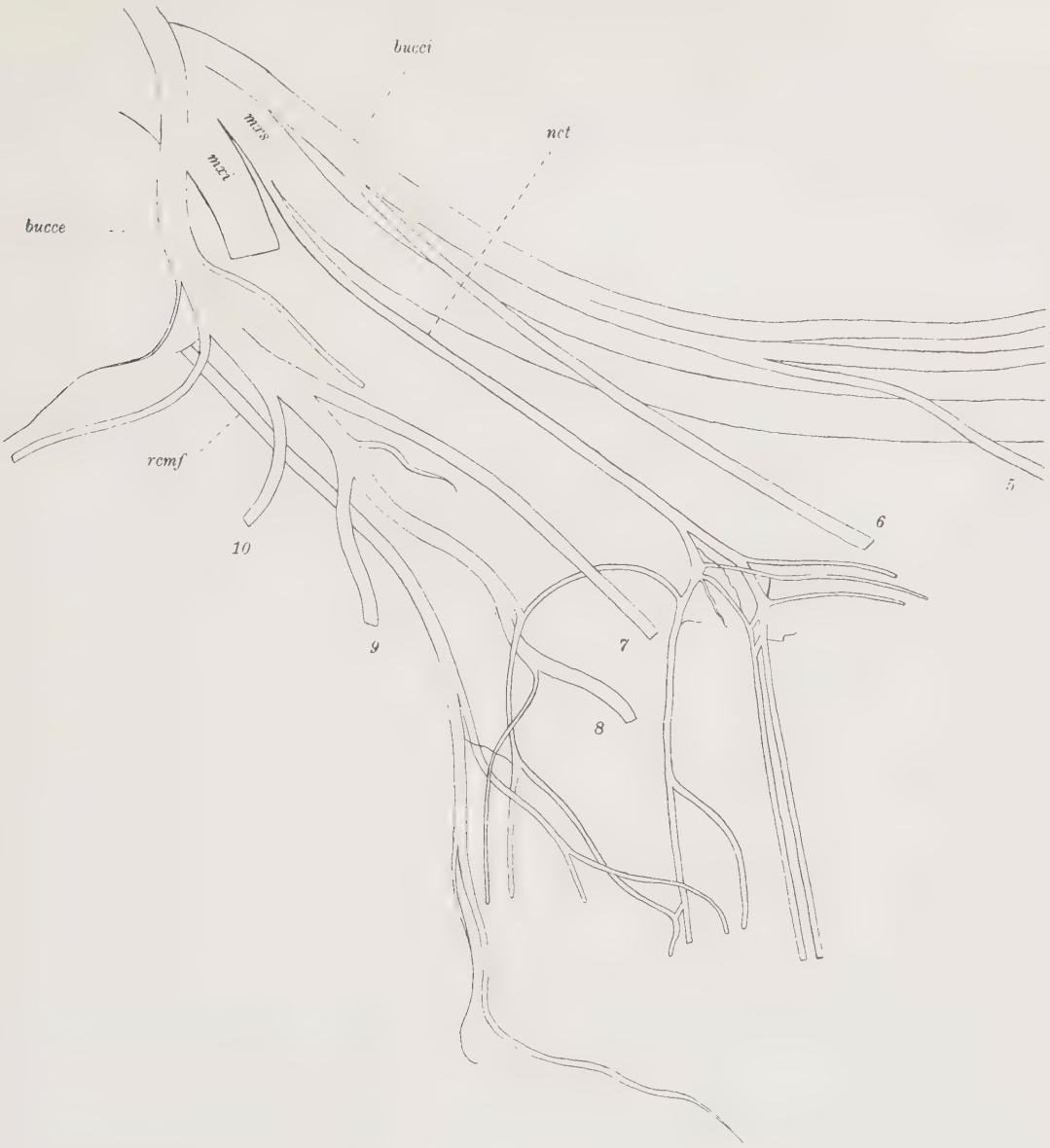

Fig. H.

Sensorisches Nervengeflecht der Wange, rechts. *mxs* — N. maxillaris superior, *mxi* — N. maxill. inferior, *bucci* — N. buccalis internus, *bucce* — N. buccalis externus, *nct* — N. cutaneus trigemini, *rcmf* — N. cutaneus rami mandibularis externi facialis. Die Ziffern 5—10 bezeichnen die Nervenästchen für die Seitenlinienorgane 5—10 der Suborbitalknochen. 8-fache Vergr.

Vom Winkel zwischen den *Nn. maxill. superior* und *inferior trigem.* oder vielleicht meistenfalls vom erstgenannten Nerven (in einem Falle sogar vom *Maxill. inf.*:

[1] Nur Allis hat sie (bei *Scomber scomber*) näher berücksichtigt (N:o 2. S. 254).

Fig. I, *nct*) geht ein langer, feiner Ast aus (Fig. H, *nct*). Er läuft im Orbitalboden zwischen Fascie und Muskulatur vorwärts und nach unten; an den Orbitalrand gelangt, teilt er sich in viele, teilweise vorwärts, teilweise nach unten sich wendende, mit einander reichlich anastomosierende Zweige. Der hinterste dieser Zweige sendet in der Nähe des Orbitalrandes einen verhältnismässig starken, nach oben gerichteten, schlingenförmigen Ast aus, der mit dem Ende des N. *buccalis externus* ebenda, wo der Ast für das Organ 8 der Infraorbitallinie abgeht, zusammenläuft. Danach biegt sich der Nerv nach unten um und teilt sich bald in zwei Äste, einen hinteren und einen vorderen; im Bifurkationspunkte empfängt er einen sehr feinen Faden vom oben erwähnten, dem *Mand. ext. facialis* zugehörigen Ast (Figg. H und K 4, 9, *rcmf*). Dieser ist recht ansehnlich und tritt fast unmittelbar nach unten vom queren Muskelkamm des *Hyomandibulare* aus der Masse des *M. adductor mandibulæ* hervor. Cole hat (S. 162) das Verhalten dieses Nerven eingehend beschrieben. Der vordere, dem vom hintersten Zweig des *N. nct* abstammenden Ast zugehörige Faden richtet sich nach vorn bis in die Nähe jenes Zweiges und anastomosiert endlich mit ihm. Hierdurch entsteht eine geschlossene Öse. Die Nerven, welche mit einander anastomosieren, sind also (von hinten vorwärts gerechnet) folgende: *Cutaneus mandib. ext. facialis*, *Buccalis ext.* und *Maxill. sup. trigemini*. Selbstverständlich beziehen sich die geschilderten Verhältnisse in jeder Einzelheit nur auf das abgebildete Individuum.

Die von Stannius erwähnten Verbindungen zwischen den *Nn. buccalis ext.* und *ophthalmicus* habe ich nicht beobachtet.

Nervus ad Mm. levator. arcus palatini et dilatat. operculi (Fig. I. *rlap*).

Feiner Nerv, der vom »Trigeminusganglion» ziemlich weit nach hinten, nahe dem *Truncus hyomandibularis* ausgeht. Läuft anfangs unmittelbar am Schädel, sodann zwischen dem A_3 und den Facialisstämmen nach oben bis an den Gelenkkopf des *Hyomandibulare* hinauf; dort angelangt sendet der Nerv einen vorwärtsgerichteten Hauptast in den nach vorn vom *Hmd* befindlichen Teil des *M. Levat. arc. pal.* hinein, biegt sich nach unten um, der Aussenseite des *Hyomandibulare* anliegend, und geht nach oben vom grossen Muskelkamm, schräg über den Knochen nach unten und hinten, inzwischen Äste für den Levator abgebend. Der Nerv wird die ganze Zeit von einem kleinen Gefäss begleitet. Zuletzt verliert er sich im *M. dilatator operculi*.

Innervierung der Kiefermuskulatur; Nervus maxillaris inferior trigemini.

Die Kiefermuskulatur bei *Gadus* wird durch nicht weniger als drei, mitunter vier vom *Maxillaris inf.* getrennt ausgehenden Zweigen versorgt. Der erste Ast (Fig. I, *ram*) ist ziemlich kräftig; er geht in seltenen Fällen schon vom *Truncus trig.*, in der Regel aber vom *Maxillaris inf.* unweit der Bifurkation ab. Nach kur-

zem Verlauf dringt er in die dritte Portion des Adductors (A_3) bez. deren Innenseite nahe dem Dorsalrand und dem Ursprung des Muskels ein, geht, einige wenige

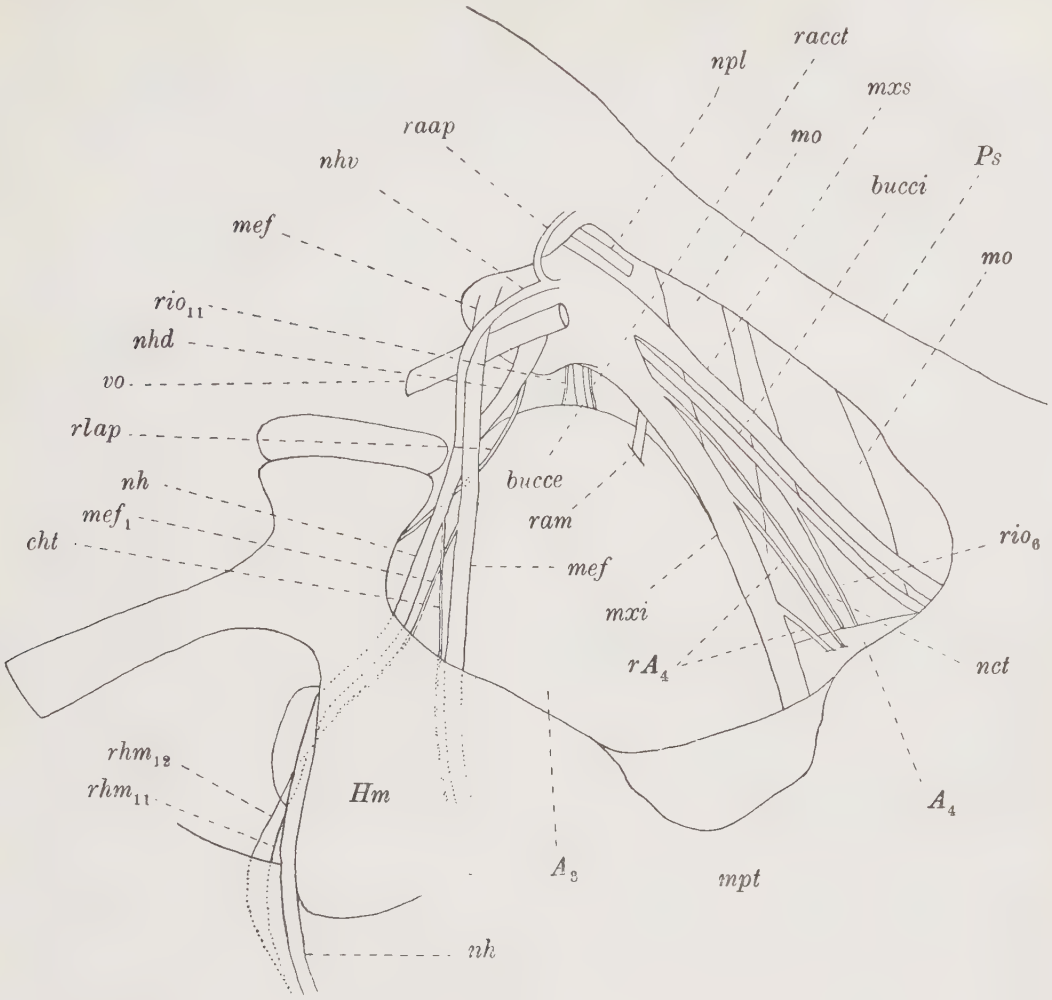

Fig. I.

Hauptstämme des *Trigeminus-* und *Facialis*-systemes von unten und innen, links. Suspensorium und Gaumenbogen sind um ein Viertel des Kreises nach aussen und oben umgebogen worden. *mxs* — N. maxillaris superior, *mxi* — N. maxill. inferior trigemini, *racct* — Ramus accessorius trigemini, *ram* — Ramus ad musc. adduct. mand. (Portt. III und II), rA_4 — Äste des Maxill. inf. für die vierte Portion des Adduct. mand., *nct* — N. cutaneus trig., *bucci* — N. buccalis internus, rio_6 — Ast des vorigen Nerven für das Organ 6 der Suborbitallinie. *bucce* — N. buccalis externus, rio_{11} — Ast des vorigen Nerven für das Organ 11 der Suborbitallinie, *mef* — N. mandibularis externus facialis, *nh* — N. hyoideus facialis, *nhv* — ventraler, *nhd* — dorsaler Schenkel des vorigen Nerven, *raap* — Ramus ad musc. adduct. arc. pal., *rlap* — Ramus ad musc. levat. arc. pal., *cht* — Chorda tympani, mef_1 — Ast, der sich später in die Nerven rhm_{11} und rhm_{12} für die Organe 11 und 12 der Hyomandibularlinie teilt, *npl.* — N. palatinus, A_3 — dritte, A_4 — vierte Portion des M. adduct. mand., *mo* — Augenmuskeln, *vo* — Vena orbitalis, *Hm* — Hyomandibulare, *Ps* — Parasphenoid, *mpt* — Metapterygoid.

Äste abgebend, durch die Masse des Muskels abwärts und kommt wieder zum vorschein an dessen Aussenseite mehr oder minder nahe dem Unterrand desselben und

dessen Verbindung mit der zweiten Portion (A_2, Fig. 3). Das zwischen beiden Portionen befindliche, freie Stück des Nerven giebt wenige nach hinten gerichtete Zweige für den *M.* A_3 sowie mehrere vorwärtslaufende Zweige für den *M.* A_2 ab. Die letztere nebst dem Hauptstamm des Nerven dringen in die Innenseite des *M.* A_2 und zwar in den Winkel zwischen der Hauptmasse des Muskels und dessen kleinen, dem Ursprungsfeld *d* (Fig. A) entstammenden Bauch ein. Im Inneren des *M.* A_2 nimmt der Nerv einen nach hinten gerichteten Verlauf an und verzweigt sich endlich, am deutlichsten in der hinteren Hälfte des Muskels.

Unweit des vorigen Nerven, jedoch von einer anderen Seite des *Maxillaris inf.*, geht der *Ramus ad port. IV m. adduct. mand.* ab (Fig. I, rA_4). Er ist viel schwächer als jener und hat einen viel längeren Weg zurückzulegen, ehe er sein Ziel erreicht. Der nerv geht, in einige kurze und ausserordentlich feine Äste geteilt, in die Dorsalseite des Muskels unfern dessen Ursprung hinein. Zuweilen empfängt der Muskel vom *Maxillaris inf.* zwei Äste, einen hinteren, längeren und schwächeren und einen vorderen, viel kürzeren (Fig. I); beide sind schwächer als der sonst einzige Nerv.

Das Verhalten der Nerven für die Portionen A_2, A_3 und A_4 ist somit nicht unerheblichen Schwankungen unterworfen; kaum finden sich zwei Individuen, welche einigermassen gut übereinstimmen; sogar die rechte und die linke Seite eines und desselben Tieres bieten nur selten völlig einartige Befunde dar; bei einem Dorsche z. B. ging an der *linken* Seite der Zweig für den *M.* A_3 vom *Truncus trig.*, der Zweig für den *M.* A_4 aber von eben dem Punkte am *Maxillaris inf.*, wo an der *rechten* Seite der Nerv für den *M.* A_3 abzweigte, aus; an der letzteren Seite waren die Verhältnisse etwa normal.

Die *erste* Portion des Adductors (A_1) wird durch zwei mit dem blossen Auge kaum zu entdeckenden Ästchen innerviert. Das eine kommt von der Aussenseite der 4:ten Portion hervor, stammt also vom Nerven für diese Portion ab; das andere wird vom Hauptstamm des *Maxillaris inf.* abgegeben. Das erstere Ästchen läuft nach oben vom A_2 und teilt sich in zwei, ehe es in den A_1 eindringt; der unmittelbar vom *Maxillaris inf.* kommende Faden geht anfangs an der Innenseite des A_4 abwärts, biegt sich danach um den unteren Rand desselben nach aussen um und dringt in der Nähe der beiden erwähnten Zweige in die Innenseite des A_1 ein. Die Äste für den *M.* A_1 sind derart winzig, dass es mir nur mittels Osmiumfärbung gelang, die Innervierung dieser Portion unter der Lupe festzustellen.

Nach Abgabe des *N. ad port. IV* geht der *Maxillaris inf.* zwischen den *Mm. adduct. arc. pal.* und A_4 längs dem Vorderrand des A_3 nach aussen, vorwärts und abwärts und giebt auf einer langen Strecke keine Zweige ab. An der Innenseite des A_4 sendet er den eben erwähnten Zweig für die erste Portion aus; nach unten vom A_4 liegt er der Innenseite des A_1 unmittelbar an. Nach unten vom A_1 tritt der Nerv nach aussen bis an die Oberfläche der Wange hervor (Fig. 1) und wird hier nur von Haut und Bindegewebe bedeckt. Aber nur für eine kleine Weile, denn bald darauf stösst er an das *Articulare* des Unterkiefers, biegt sich nach innen vorwärts um und setzt nach Abgabe eines gröberen Zweiges (*nct*$_1$, Fig. 7) seinen

Lauf an der Innenseite des Unterkiefers fort. Diesen Zweig lassen wir vorläufig unbeachtet.

Im Moment, wo der *Maxillaris inf.* an den Unterkiefer gelangt, giebt er zwei bis drei kurze, verhältnismässig kräftige Äste für den *M. Aω* ab; sie dringen zwischen Knochen und Muskulatur ein und verzweigen sich mehrfach unmittelbar vor dem Eintritt in die Aussenseite des Muskels (Fig. 7, *rAω*). Zugleich oder unmittelbar danach teilt sich der *Maxillaris inf.* in seine beiden Terminalzweige. Der obere richtet sich gerade vorwärts und verschwindet bald im oberen Unterkieferkanal; der untere, gröbere Zweig nimmt einen schrägen Verlauf nach unten und vorwärts. Beide liegen dem *Articulare* unmittelbar an (*mxi*$_1$ und *mxi*$_2$). Der obere Ast ist rein sensorisch, und sein weiteres Schicksal kümmert uns hier nicht. An den *Meckel*schen Knorpel gelangt, keilt sich der untere Ast (etwa an der Spitze des im Hinterrand des *Dentale* befindlichen Winkels) zwischen den Knorpel und den *Articulare*, taucht nach unten vom Knorpel wieder hervor und begiebt sich sodann in den unteren Unterkieferkanal hinein. Während der Nerv sich noch zwischen Knorpel und Knochen befindet, giebt er einen feineren Ast ab, der nebst seinem Mutterstamm nach unten vom Knorpel zum Vorschein kommt. Dieser Ast, der den *N. ad musculum protract. hyoidei* darstellt, ist sehr lang und richtet sich gerade vorwärts (Fig. 7, *rpht*). Anfangs wird er von zwei anderen Nerven und zwar einem feinen, dorsal gelegenen und einem etwas gröberen, ventralen begleitet; der erstere (*nct*$_3$) stammt vom *Maxillaris inf. trig.* ab, der letztere (*mef*) bildet den Endzweig des *N. mandibularis externus facialis.* Mit diesem erscheint der *N. protract. hyoid.* für eine Weile sehr fest verbunden [1] jedoch ohne Anastomosen oder Faseraustausch; beide Nerven liegen dabei dem *Meckel*schen Knorpel eng an. An der Spitze des erwähnten Winkels des *Dentale* trennen sie sich: der *Facialis*zweig verschwindet mit dem unteren Terminalzweig des *Maxillaris inf.* im unteren Unterkieferkanal, während der *N. protract. hyoid.* seinen weiteren Verlanf an der medianen Fläche des *Dentale* nimmt. Von jetzt an wird der letztere Nerv vom oben erwähnten *Trigeminus*zweig (*nct*$_3$) allein begleitet; auf den Ursprungsort dieses Astes kommen wir später zurück. Beide Nerven liegen einander derart fest an, dass sie nur mittels der Messerschneide zu trennen sind, tauschen aber keinen einzigen Faser aus. Etwa in der Mitte zwischen der Unterkiefersymphyse und der Spitze des Winkels am *Dentale* verlassen die Nerven den Knochen, nähern sich, die Masse des Muskels *Aω* durchquerend, allmählich der Medianlinie und erreichen an der halben Höhe dieses Muskels und in der Nähe der Unterkiefersymphyse die Wand der Mundhöhle (Fig. 4). Jetzt trennen sie sich und laufen in der zwischen dem Unterkiefer und dem *M. protract. hyoid.* ausgespannten Haut, die hier den Boden der Mundhöhle darstellt; den begleitenden *Trigeminus*ast *nct*$_3$, der sensorischer Natur ist, verlassen wir nunmehr, um das weitere Verhalten des *N. protract. hyoid.* zu untersuchen.

[1] Um eine deutliche Übersicht der Nerven zu gewinnen, sind diese in der Figur 7 aus ihrer natürlichen Lage auseinandergezogen, und der *Meckel*sche Knorpel ist aus demselben Grund fast völlig weggelassen worden.

Der letztere Nerv geht nach kurzem Verlauf in der Mundbodenhaut auf die laterale Fläche des *M. protract. hyoid.* über (Fig. 6), taucht fast sogleich in den Muskel hinein und verläuft im Inneren desselben auf einer kleinen Strecke. Darunter giebt er einen unansehnlichen, rostralwärts sich wendenden Zweig ab und biegt sich zugleich nach hinten scharf um, kommt wieder zum Vorschein auf der ventralen Oberfläche des Muskels, einen gewundenen Verlauf nach hinten und gegen die Medianlinie zu einnehmend und vereinigt sich endlich an der letzteren mit dem anderseitigen *N. protract. hyoid.* Dies geschieht auf eben dem kleinen Gebiete, wo beide *Mm. protract. hyoid.* mit einander verwachsen sind; der Berührungspunkt der Nerven hat fast das Aussehen eines Ganglions. Vom Wiederaustreten auf die Ventralfläche des Muskels an bis zum Punkte, wo der Nerv mit seinesgleichen der anderen Seite verschmilzt, giebt er rechts und links mehrere kurze Zweige ab, die sich teils in der Masse des Muskels einsenken, teils auf dessen Oberfläche verbreiten. Darauf geht er auf den hinteren Schenkel des Protractors über; anfangs liegt er auf der Oberfläche desselben, nach beiden Seiten mehrere Äste aussendend, tritt aber bald in den Muskel hinein, verzweigt sich und anastomosiert endlich auf etwa der halben Länge des Protractors mehrfach mit dem von hinten kommenden, für den Muskel bestimmten *Facialis*ast (*rphf*), der vom *N. hyoideus* abstammt.

Wie oben erwähnt wurde, sendet der *N. maxillaris inf.*, ehe er sich an die Innenseite des Unterkiefers begiebt, einen kurzen, gröberen Zweig aus. Dieser (nct_1, Fig. 7) spaltet sich fast unmittelbar in zwei, von denen der eine (nct_3) nach der Innenseite, der andere (nct_2) nach der Aussenseite des Kiefers geht; beide sind sensorisch. Die Angaben Stannius' kann ich hier nicht bestätigen. Nachdem er die Zweige für die *Mm. levator arc. pal*, A_3 und A_4 erwähnt und den *N. maxillaris inf.* bis an den Unterkiefer gefolgt hat, sagt er (N:o 28, S. 344): »Er (der *Maxillaris inf.*) giebt einen oberen Zweig ab, der über dem Unterkiefermuskel zur Haut der Mundhöhle, welche zwischen Oberkiefer und Unterkiefer liegt, gelangt». Kein solcher Ast existiert. Und ferner: Ein abwärts verlaufender Zweig teilt sich mehrfach». Dieser Zweig ist offenbar identisch mit meinem Zweig nct_1, der sich unmittelbar vor der Abgabe der Äste für den *M. Aω* vom Hauptstamm des *Maxillaris inf.* abspaltet; ich habe ihn, wie schon erwähnt wurde, immer nur 2-ästig gefunden. »Zwei seiner Zweige verlaufen in der Nähe des Unterkiefergelenkes nach aussen». In keinem Fall habe ich mehr als einen einzigen nach aussen gehenden Zweig und zwar den vorgenannten nct_2 beobachtet. Dieser richtet sich gerade abwärts, winkelrecht zur Längenachse des Unterkiefers; etwa in der Mitte zwischen der obersten Ecke des *Articulare* und dem langen, horizontalen Grate, der an der Grenze zwischen *Articulare* und *Dentale* von beiden gebildet wird, sendet er einen Ast vorwärts; an den Grat gelangt, biegt sich der Nerv selbst im rechten Winkel vorwärts um.

Friant wiederum schildert (N:o 10, S. 51) bei *Gadus virens* diese Verhältnisse in hauptsächlicher Übereinstimmung mit meinen Beobachtungen an *G. callarias*.

Der andere, nach der Innenseite des Unterkiefers gehende Zweig (nct_3) richtet sich zuerst gerade abwärts, stösst aber am Unterkieferrande an den *N. mandibularis ext. facialis*, für den er sich winkelrecht vorwärts umbiegt, und den er nachher für eine Weile begleitet; beide Nerven liegen einander eng an jedoch ohne irgendwelche unmittelbare Verbindungen. Bei *Gadus virens* erwähnt Friant (l. c.) eine kurze Anastomose zwischen den fraglichen Nerven eben da, wo sich der Ast nct_3 nach vorn umbiegt, und bildet ihn auch ab (19, Taf. 5); Cole dagegen verneint (N:o 8, S. 163) betreffend dieselbe Art das Vorhandensein einer jeden Verbindung zwischen diesen Nerven. Ich habe indessen bei *G. callarias* immer einen verhältnismässig kräftigen Faden, der an der Biegung des *Trigeminus*-astes vom letzteren abgeht, gefunden, und jener Faden, der sich abwärts richtet, den *Mand. ext. fac.* an dessen Innen *oder* Aussen-seite kreuzend, nimmt nach unten von diesem Nerven einen feineren Ast auf, der von der Unterseite des *Mand. ext.* eben da, wo der letztere sich über den Kieferrand hineinschlägt, abgeht (Fig. 7). Es handelt sich somit um eine Art Plexusbildung. Die zu einem vereinigten Ästchen verschwinden im Kiefer an der Grenze zwischen *Articulare* und *Dentale*; zuweilen treten sie jedoch gesondert in den Kiefer, der *Facialis*ast unmittelbar hinter dem *Trigeminus*ast. Der erstere geht nach einem der Sinnesorgane der Hyomandibularlinie (vergl. Cole S. 163). Bei einem Individuum ging vom Zweige nct_3 in der Nähe des Kiefergelenkes ausserdem ein langer, feiner Faden nach unten und vorwärts aus, der sich an den Hauptstamm des *Mand. ext.* legte und mit dem oberen Terminalast des letzteren im unteren Unterkieferkanal verlief, bis beide Nerven verschmolzen.

Nach Abgabe des erwähnten, kleinen Astes setzt der Zweig nct_3 seinen weiteren Lauf vorwärts und ein wenig abwärts fort und liegt dabei dem Dorsalrand des *Mand. ext.*, später dem Dorsalrand dessen oberen Terminalzweiges unmittelbar an; beide (nct_3 und *mand. ext.*) befinden sich nach innen und dorsal vom *Meckel*schen Knorpel. Etwa gegenüber dem Punkte, wo der untere Terminalast des *Maxillaris inf.* zwischen den Knorpel und das *Articulare* hinabdringt, wendet sich der Zweig nct_3 nebst dem begleitenden *Facialis*zweig schief abwärts und vorwärts, die mediane Fläche des Knorpels überquerend; am unteren Rande des letzteren werden die Nerven von dem unterhalb des Knorpels hervortauchenden *N. protract. hyoid.* auseinandergeschoben. Der *Trigeminus*zweig nct_3 legt sich in schon beschriebener Weise dem *N. protract. hyoid.* dorsalwärts fest an und setzt nach seinem uns hier nicht angehenden Bestimmungsort fort. Der *Facialis*zweig schliesst sich dem unteren Terminalast des *Maxillaris inf.* an und geht mit ihm in den unteren Mandibularkanal hinein; am distalen Ende des Unterkiefers verzweigen sich beide. Inwiefern ihre Ästchen, wie Stannius (N:o 28, S. 345) behauptet, unter sich anastomosieren oder sich nur um einander winden, muss ich dahingestellt sein lassen, halte jedoch das letztere für wahrscheinlich (vergl. Cole S. 164). Mit dem Verhalten dieser Nerven haben wir übrigens hier nichts zu thun.

Sämtliche oben geschilderte Nervenstämme (mit Ausnahme der Enden des *N. protract. hyoid.* und des Zweiges nct_3) liegen dem Knochen unmittelbar an.

Die Angaben von Stannius und Friant in Bezug auf diese Nerven sind fast durchweg irrtümlich. Die Äste für den *M. Aω* nicht minder als den *N. protract. hyoid.* lässt Stannius (l. c.) vom *oberen* Terminalzweig des *Maxillaris inf.* ausgehen; der den ersteren begleitende, sensorische *Trigeminus*zweig (nct_3) wird gar nicht erwähnt. Friant hat die Äste für den *M. Aω* ganz übersehen; als unteren Terminalzweig des *Maxillaris inf.* führt er bei *Gadus virens* den *N. protract. hyoid.* auf und beschreibt eine kurze Anastomose zwischen dem letzteren und dem *N. mand. ext. fac.* Cole (l. c.) giebt hinsichtlich derselben Art ganz bestimmt an, dass keinerlei Verqindung zwischen diesen beiden Nerven existiert, was auch mit meinen Beobachtungen an *G. callarias* (s. oben) übereinstimmt. Die Anastomose Friant's nebst seinem »Terminalzweig des *N. mand. ext. fac.*» dürfte nichts anderes als das unterhalb des Abgangspunktes des *N. protract. hyoid.* befindliche Stück des unteren Terminalzweiges des *Maxillaris inf.* sein; den in Rede stehenden Zweig des *Mand. ext. fac.* hat er offenbar nicht gesehen. Es ist freilich nicht zu leugnen, dass das Verhalten dieser Nerven da, wo sie in näherer Beziehung zu einander treten, ausserordentlich schwierig zu entziffern ist; die zahlreichen, begleitenden Blutgefässe, die häufig den feineren Nerven täuschend ähneln, tragen überdies dazu bei, das Bild zu verwirren.

Indes ist zu bemerken, dass Allis den *N. protract. hyoid.* bei *Scomber* zuweilen mehr oder weniger »gemischt» mit dem *N. mand. ext.* gefunden hat (N:o 2, S. 263). Bei *Amia* hat derselbe Verfasser ausserdem Anastomosen sowohl zwischen dem *N. »geniohyidens inferior»* (einem Ast des *N. protract. hyoid.*) und dem *»Mandibularis internus facialis»* (= *Mand. ext.*) als auch zwischen dem letzteren und dem *N. Maxillaris inf. trigemini* beschrieben (N:o 1, Fig. 44, Taf. XXXI).

Von *Perca* und *Lucius* (Esox) giebt Vetter an, dass die Zweige für den *M. Aω* vom *oberen* Terminalast des *Maxillaris inf.* abgegeben werden, und fügt hinzu, dass bei *Perca* derselbe Terminalast mit Fäden des *»Mand. facialis»* (= *Mand. ext. fac.*) in Verbindung steht. Vom unteren Terminalast bei *Lucius* heisst es, dass er sich zuletzt mit dem *Mand. fac.* verbindet, wonach die vereinigten Nerven sich überwiegend in der Unterkieferhaut verteilen, »versorgen aber mit zwei feinen Zweigen auch den queren Unterkiefermuskel (*M. intermandibularis*) und mit einem stärkeren, nach unten und hinten sich wendenden Aestchen den *M. geniohyoideus*» (N:o 31, S. 496). Friant beschreibt derartige Verbindungen zwischen dem *Maxillaris inf.* und dem *Facialis* bei allen von ihm untersuchten Formen, *Lucius jedoch ausgenommen.* Juge (N:o 18, S. 78) hat bei *Silurus glanis* die fraglichen Anastomosen *nicht* gefunden.

Hinsichtlich dieser Verhältnisse dürften erneuerte, umfassende Prüfungen unter Kautelen, die eine Verwechselung mit Gefässen u. drgl. ausschliessen können, unbedingt von nöten sein.

Truncus hyomandibularis. Chorda tympani.

Der Truncus wird von Cole (l. c. S. 161) bei *Gadus virens* folgendermassen beschrieben:

»This large nerve, just at its origin from the trigemino-facial ganglion, is divided by the orbital vein into two portions. The anterior ventral portion consists of two parts representing the morphological palatine and pre- and post-spiracular nerves or the »facial proper», whilst the posterior dorsal portion constitutes the »lateral line root of the facial». These constituents run alongside one another external to the vein, but are soon quite separable by the microscope into an anterior bundle, composed of the pre-spiracular and main trunk of the external mandibular branch, and a posterior bundle, which is mostly formed by the post-spiracular nerve, but also includes a branch of the external mandibular. In dissections it was noticed that the pre-spiracular separated off before the hyomandibular trunk divided into the two preceding bundles».

Obgleich nicht ausdrücklich gesagt, geht aus dem obenstehenden hervor, dass die *Nn. mandibularis externus* and *hyoideus* sich kreuzen; die Wurzel des ersteren wird als die hintere, die Wurzel des letzteren als die vordere angegeben, während die beiden Nerven nach unten vom Punkte, wo sie sich trennen, sich in umgekehrter Lage befinden.

Die zugehörige Figur (2, Taf. 22) ist nicht ganz geeignet, die Schilderung zu beleuchten.

Die Verhältnisse bei *G. callarias* erscheinen nun etwas anders und zwar in sehr eigentümlicher Weise. *Die Mandibularis-externuswurzel durchbohrt fast immer die Wurzel des N. facialis s. s.* (Figg. I, K 1—3, 6—7); nur bei zwei Individuen waren die Befunde auf der einen Seite mit der Beschreibung Cole's so ziemlich im Einklang (Fig. K 8), die *Facialis*-wurzel aber war hier dorsal, nicht wie Cole angiebt ventral; er überquerte die *Mandibularis-externus*-wurzel auf ihre Aussenseite und war ihr nur los angehaftet worden. Übergänge zwischen beiden Zuständen finden sich nicht gar zu selten (Fig. K 5). Die Spaltung der *Facialis*-wurzel erscheint entweder sogleich beim Austreten vom Ganglion ausgeprägt, in welchem Falle der *N. facialis zwei* getrennte Wurzeln, eine äussere oder dorsale und eine innere oder ventrale, aufweist (Figg. I, K 7); oder der Nerv ist anfangs ungeteilt, bildet aber sehr bald eine Öse, die den Seitenliniennerven, den *Mandibularis externus* umschliesst (Figg. K 1 und 3). Das Verhalten der *Facialis*schenkel zu den dem Nerven zugehörigen Hauptzweigen ist folgende: der *innere* oder ventrale Schenkel bildet den Ursprung für die *Chorda tympani* (ich folge hier wie überall der Auffassung und Nomenklatur Cole's), obschon wenigstens in einem Falle (Fig. K 3) mit Sicherheit beobachtet wurde, dass die Chorda ventral vom *Mandibularis ext.* auch ein paar Fibrillen vom äusseren Schenkel empfing; ausserdem geht der *N. ad m. adduct. arcus palatini* vom inneren Schenkel aus (Fig. K 7); der *äussere*

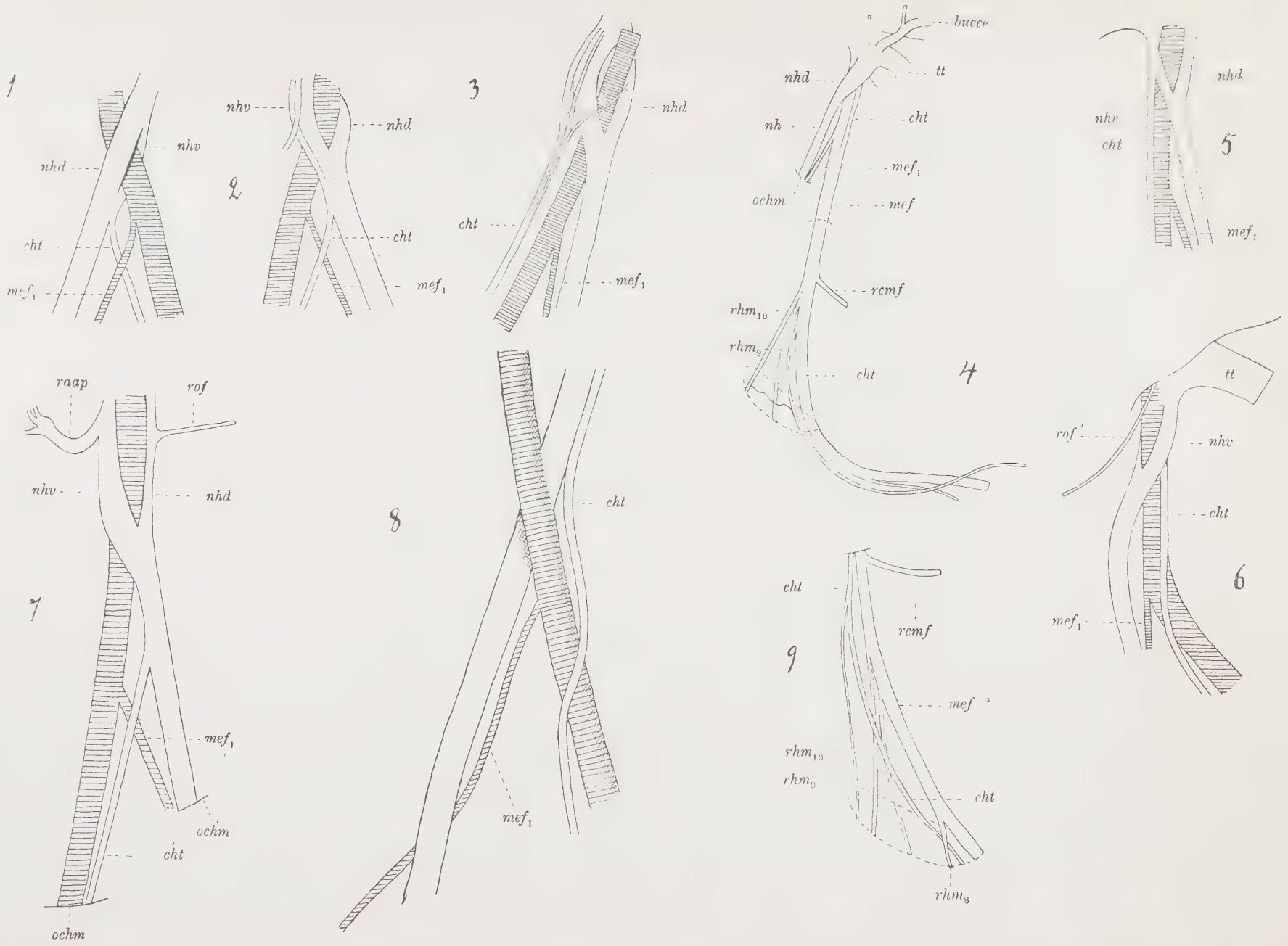

Fig. K 1—9. Erklärung s. nächste Seite.

Schenkel giebt den *N. opercularis (N. ad mm. levat. et adduct. operculi) facialis* ab (Fig. K 7). Beide Schenkel schliessen sich ventral vom *Mandib. ext.* zur Bildung des *N. hyoideus facialis* zusammen.

Diese Spaltung des *N. facialis* prägt sich so deutlich aus, dass es nur einer ganz leichten Sektion bedarf, um das Verhältnis ersichtlich zu machen; der *N. mandibularis externus* liegt frei innerhalb der vom *Facialis* gebildeten Öse, und ein Austauch von Fibrillen zwischen diesen beiden verschiedenartigen Komponenten habe ich niemals beobachtet. Die Öse umschliesst auch die Orbitalvene und zwar derart, dass diese sich an der *Aussenseite* des *Mandibularis externus* befindet (Fig. I). Bei *Gadus virens* geht nach Cole (l. c.) die Vene zwischen *Mand. ext.* und *Facialis* an der *Innenseite* des ersteren.

Die seltenen Ausnahmefälle, wo der *N. facialis* nicht vom *Mandibularis ext.* nebst der Vene durchbohrt wurde, haben den Anschein, als ob der innere Schenkel verschwunden wäre; bei den Individuen, die Übergänge zwischen diesem und dem normalen Zustand aufwiesen, war es immer der innere Schenkel, der von der Reduktion betreffen wurde. Die letztere mag aber nur eine scheinbare sein; die einfache *Facialis*-wurzel dürfte wohl ebenso viel wie die geteilte einschliessen. Beispiel einer solchen Zwischenstufe finden wir in der Figur K 5; der innere *Faciatis*-schenkel bildete bei diesem Individuum nur ein sehr dünnes und lockeres, von einschichtig gelagerten Fibrillen zusammengesetztes Band.

Das Verhalten der *Chorda tympani* ist ein sehr mannigfaltiges. In der Regel wird sie erst mehr oder weniger weit nach unten vom Punkte, wo die *Nn. hyoideus* und *mandibularis externus* auseinandergehen, frei (Figg. I; K 1, 2 und 7); sie verlässt den *N. hyoideus* und zwar seinen Vorderrand gegenüber der Ausgangsstelle des diesem Nerven begleitenden *Mandibularis ext.*-fadens. In solchem Falle legt sich die Chorda gleich anfangs an den Hinterrand des *Mand. ext.*, eine Lage, die sie fast immer fortwährend behält. Immer aber lässt sie sich vom *N. hyoideus* mit Leichtigkeit trennen und am ventralen *Facialis*schenkel mehr oder minder weit nach oben, sogar bis an das Ganglion, verfolgen. In anderen, erheblich selteneren Fällen geht die Chorda direkt vom ventralen Schenkel aus (Fig. K 3); sie folgt dann anfangs dem Vorderrand des *Mand. ext.*, überquert ihn aber früher oder später um sich dem Hinterrand desselben in gewöhnlicher Weise anzulegen. In dem Masse wie der ventrale Schenkel schwindet, wandert der Ausgangspunkt der Chorda nach

Truncus hyomandibularis, Nn. hyoideus und mandibularis externus von sechs Individuen. 1 rechts von aussen, 2 rechts von innen eines und desselben Individuums; 3 rechts von innen; 4 rechts von aussen, 5 rechts von innen, 6 links von innen eines und desselben Individuums; 7 rechts von innen; 8 links von innen; 9 rechts von aussen. Der N. mand. ext. (*mef*) wird schraffiert dargestellt. *nh* — N. hyoideus; *nhd* — dorsaler, *nhv* — ventraler Schenkel des N. facialis s. s.; *cht* — Chorda tympani; mef_1 — Zweig des Mand. ext. für die Seitenlinieorgane 12 und 11 des Hyomandibularsystemes; rhm_{8-10} — Zweige des Mand. ext. für die Organe 8—10 desselben Systemes; *remf* — Zweig des Mand. ext. für die Wangenhaut; *raap* — Nerv des M. adduct. arc. palatini; *rof* — Nerv der Mm. levat. et adduct. operculi; *bucce* = N. buccalis ext.; *tt* — Truncus trigemini; *ochm* — Mündungen der grossen Nervenkanäle des Hyomandibulare.

oben (Fig. K. 5), und da, wo die *Facialis*-wurzel gar keine Spaltung aufwies, war die Chorda frei bis an das Ganglion (Fig. K 8); sie ging wie gewöhnlich am Vorderrand der Wurzel ab. In einem Falle (Fig. K 4) wurde die Chorda nach freiem Verlauf längs dem Vorderrand des *Mand. externus* vom letzteren aufgenommen und war äusserlich nicht mehr zu spüren, bis sie weit unten, in der Nähe der grossen Lücke zwischen *Præoperculum*, *Quadratum* und *Symplecticum*, vom Hinterrand des *Mand. ext.* wieder frei abging.

Die eigenartig wechselnde Beschaffenheit der *Facialis*-wurzel nicht minder als die ausserordentlich unbestimmten Lagebeziehungen der *Chorda tympani*, verstehen sich schlecht mit der geläufigen Anschauung von fixen Nervenbahnen.

Nervus mandibularis externus.

Die Angaben Cole's in Bezug auf diesen Nerven habe ich nur bestätigen können.

Bisweilen werden die Organe 10, 9 und 8 der Hyomandibularlinie, statt von je einem besonderen, vom *Mand. ext.* ausgehenden Zweig, von nur zwei solchen versorgt; der eine dieser Zweige (gewöhnlich der untere) teilt sich in Zwei. Ein mal habe ich eine feine Anastomose zwischen der Chorda und dem Zweig für das Organ 10 beobachtet (Fig. K 4).

Der dem *N. hyoideus* begleitende Faden (mef_1, Figg. I, K 1—8) geht immer ein wenig nach unten vom Punkte, wo beide Hauptnerven sich trennen, ab, überquert die *Chorda tympani*, wenn diese etwa auf derselben Höhe den *N. hyoideus* verlässt, legt sich an den Vorderrand des letzteren und verschwindet mit ihm, wie schon Cole beschrieben hat, im hinteren Hyomandibularkanal (Fig. I). Hier legt sich der Nerv an die Aussenseite des *N. hyoideus* und teilt sich in zwei Äste, die mit jenem auf die Innenseite des *Præoperculum* gelangen und bald in diesen Knochen eben da, wo der Grat für den Ursprung *e* der zweiten Portion des *Adductor mandibulæ* sich erhebt, eintreten. Beide Äste laufen zwischen dem äusseren und dem inneren Blatte des *Præoperculum* und innervieren die Seitenlinieorgane 12 und 11 des Hyomandibularsystemes (Fig. I, $rhm_{11\text{ und }12}$). In einem Falle waren sie im Inneren des *Præoperculum* für eine Weile verschmolzen.

Die Beziehungen zwischen dem *Mandibularis externus* und dem *Maxillaris inferior trigem.* am Unterkiefer sind, im Masse wie sie unsere gegenwärtige Aufgabe angehen, schon oben berücksichtigt worden.

Nach Stannius sollen Zweige des *Mand. ext.* die hinteren oberen Teile des *Adduct. mand.* innervieren (N:o 28, S. 345). In keinem Falle habe ich solches beobachtet, wohl aber Gefässe, die den Nervenästen zur Verwechselung ähnlich sind und, anscheinend vom *Mand. ext.* ausgehend, sich im Adductor verzweigen. Indes behauptet Vetter (N:o 31, S. 496—497), Innervierung der zweiten Portion des Adductors durch einen Ast des *Mand. ext.* bei *Lucius* festgestellt zu haben; ob es sich hier um ein wirkliches Versorgen der Muskelelemente handelt, dürfte wohl vorläufig als unentschieden gelten.

N. ad m. adduct. hyomand. et arcus palatini.

Verhältnismässig kräftig. Geht (s. oben) vom ventralen Schenkel der *Facialis*-wurzel oder direkt vom Ganglion ab; nach kurzem Verlauf auf der Oberseite des Adductors, worunter einige wenige, kurze Äste abgegeben werden, verschwindet der Nerv im hintersten Teil des Muskels (*raap*, Fig. K 7).

Stannius (N:o 28, S. 347; N:o 29, S. 56) will bei mehreren Knochenfischen, darunter auch *Gadus*, Innervierung dieses Muskels auch durch Zweige des *N. palatinus* gesehen haben. Es ist keinem der späteren Forscher gelungen, diese Angaben zu bestätigen, und in Bezug auf *Gadus* habe ich mittels Osmiumfärbung feststellen können, dass keine solche Innervierung existiert.

Nervus opercularis facialis.

Der Nerv für den Heber des Kiemendeckels ist ausserordentlich fein und sehr lang. Wie schon erwähnt, geht er vom dorsalen Schenkel der *Facialis*-wurzel aus, (Fig. K 7) mitunter aber unmittelbar vom Ganglion, in welchem Falle er sich mehr oder weniger nach hinten, sogar an die Innenseite des Truncus, verlegen kann (Fig. K 6). Er nimmt seinen Verlauf nach hinten, anfangs unmittelbar am Schädel, sodann an den Aussenseiten der *Mm. levat. arcuum branchialium;* in dem Masse wie der Nerv sich seinem Bestimmungsort naht und besonders nach dem Eintritt in den Muskel, wo er fast sogleich anfängt, sich zu verästeln, nimmt er an Stärke zu. Es gelang mir nicht, diesem Nerven bis in den *Adductor operculi* zu folgen.

Nervus hyoideus.

Dieser bedeutende Nerv ist bei *Gadus* wie bei den übrigen untersuchten Teleostiern bis jetzt nur hinsichtlich der gröberen Züge beschrieben worden.

Der Hauptstamm geht an der Innenseite der Kiemenhaut zwischen den Radien und den *Mm. abduct. proximi* nach unten und vorwärts (Fig. 5). Wie Stannius erwähnt (N:o 28, S. 346), tritt er zwischen den 2- und 3-vordersten Radien auf die Aussenseite, ein Verhältnis, das jedoch nicht völlig konstant ist; ich habe ihn auch zwischen dem vordersten und dem zweitvordersten Radien durchtreten sehen. An die Aussenseite der Kiemenhaut gelangt, giebt der Nerv zunächst einen feinen Ast ab, der, dem unteren Rand des *Ceratohyale* folgend, sich nach Abgabe ein paar Zweige für die Oberfläche des *M. protractor hyoidei* an den Hinterrand des vordersten Radius legt (Fig. 6). Sodann begiebt sich der Hauptnerv (*rphf*) auf die mediane Fläche des Protractors, unterwegs einige feine, kurze Ästchen für die Oberfläche desselben aussendend, taucht aber sehr bald in seine Masse hinein und setzt dort seinen weiteren Lauf fort, bis er in der Nähe des Verwachsungspunktes beider Muskelbäuche makroskopisch nicht mehr zu spüren ist. Etwa an der Mitte des

Protractors anastomosiert er mehrfach mit dem von vorn kommenden *N. ad m. protract. hyoid. trigemini;* zuvor hat er im Muskel lateral gerichtete Aste für denselben abgegeben. Dass diese Äste motorische, dem *N hyoideus facialis* entstam-

Fig. L.
Gröbere Verästelungen des *N. hyoideus*. Innenseite links.

mende Nerven sind, dürfte wohl unzweifelhaft sein; inwiefern sie auch *Trigeminus*-fibrillen enthalten, will ich dahingestellt sein lassen.

Gadus scheint somit eine doppelte Innervierung des Zungenvorziehers zu besitzen, was auch der allgemeinen Ansicht von diesem Muskel bei den Teleostiern

entspricht; bei *Esox* ist die Innervierung der oberen Hälfte des Protractors durch den *N. hyoideus facialis* schon längst von Vetter nachgewiesen worden (N:o 31, S. 515). Herrick wiederum behauptet bei *Menidia* die Innervierung des »*Geniohyoideus*» durch den *Trigeminus* allein festgestellt zu haben; da er aber daraus schliesst, dass der Muskel in ähnlicher Weise bei *allen* Teleostiern versorgt wird (N:o 14, S. 167), überschreitet er offenbar das Ziel. Ruge spricht verschiedene Meinungen über den »*Geniohyoideus*» und zwar merkwürdigerweise in einer und derselben Publikation aus; einmal teilt er diesen Muskel dem Gebiet der vordersten Spinalnerven zu (N:o 26. S. 210), später (S. 283) leitet er ihn aber vom C_2mv, der



Fig. M.

Innervierung zweier Bündel des *M. hyoihyoideus superior*. Innenseite, an den 3- und 4-vordersten Radien (III, IV). *nh* — N. hyoideus, *abp* — ein M. abduct. prox. 30-fache Vergrösserung.

»Äste vom »*Trigeminus* und vom *Facialis*» empfängt, ab. Auf diesen Widerspruch ist übrigens schon von Allis hingewiesen worden (N:o 2, S, 265). In einem späteren Abschnitt werden wir auf die hergehörigen morphologischen Fragen etwas näher eingehen.

Die für die *Membrana branchiost.* bestimmten Zweige (Figg. 5, L) laufen anfangs mit dem Hauptnerven zwischen den Radien und den *Mm. abduct. prox.*, biegen sich sodann nach hinten um und folgen nachher so ziemlich der Richtung der Radien. Meistens (Fig. L) legen sie sich den Dorsalrändern der Radien an, überqueren aber zuweilen einen Radius um sich am nächstvorderen zu legen; sie teilen sich gabelig und erscheinen hier und da schon bei schwächer Vergrösserung durch Anastomosen verbunden. Ihre Zahl fällt oft mit derjenigen der Radien zusammen, ist übrigens

Fig. N.
Sensorischer Plexus des *N. hyoideus* an der Aussenseite der Kiemenhautbräm (am 2- und 3-hintersten Rad.), links.
Obj. 2 und Zeichenokular, Leitz.

ebenso wie die Zahl und das Verhalten der Nebenzweige recht grossen Schwankungen unterworfen. Der vorderste Zweig wird in der Nähe des Punktes, wo sich der Hauptnerv auf die Aussenseite begiebt, abgegeben und überquert die Innenseite der zwei bis drei vordersten Radien unter gewundenem Verlauf und unter Abgabe feinerer Äste, die jene Radien begleiten, wonach der fragliche Zweig sich endlich auf der Innenseite des *Hyohyoideus inferior*, den er versorgt, ausbreitet (Fig. L).

Die radiale oder interradiale Hauptzweige befinden sich auf der Innenseite der *Hyohyoid*-muskeln, geben jedoch für beide Seiten der Kiemenhaut Äste ab. Diese zeigen sich überall durch feine Anastomosen vereinigt; das so gebildete Nervennetz ist verhältnismässig dünn und versorgt sowohl Muskulatur als Haut. Die *Hyohyoid*-muskeln empfangen die Nervenäste, wie es mir schien, nur von innen aus; die Figur M veranschaulicht die Innervierung zweier Müskelchen.



Fig. O.

Anastomose (*a*) zwischen Ästen des N. opercularis vagi (*nov*) und des N. hyoideus facialis (*nh*) im hintersten Radius. Von aussen. Obj. 1 und Zeichenokular, Leitz.

In der Nähe der Strahlenenden angelangt durchsetzen die Hauptzweige die Kiemenhaut und treten auf die Aussenseite derselben hervor. Hier bilden sie sehr oft Schlingen, welche die Enden der Radien einfassen (Fig. N), *und lösen sich übrigens in der Kiemenhautbräme in ein sehr dichtes, sensoriches Netz auf.* Dies besteht aus teils sehr feinen, teils gröberen Fäden; die letzteren sind bänderartig. Diese Äste bis zu ihrem Endziel zu verfolgen fällt ausserhalb des Rahmens unserer Aufgabe.

Dass der *N. hyoideus* nicht nur motorische sondern auch sensible Elemente enthält, wusste schon Stannius; vom Vorhandensein eines reich entwickelten sensorischen Plexus der Kiemenhautbräme ist bis jetzt nichts bekannt gemacht worden.

An der Aussenseite des hintersten Radius habe ich Anastomosenbildung zwischen Asten des *N. hyoideus fac.* und solchen des *N. opercularis vagi* beobachtet (Fig. O).

Die Behauptung Friant's (N:o 10, S. 74), dass der *N. hyoideus* vom Vorderrand seiner »portion sous-operculaire» einen Ast abgiebt, »qui se porte en bas et en avant pour venir s'anastomoser avec le nerve mandibulaire», habe ich bei *G. callarias* nicht bestätigt gefunden.

II

ZUR VERGLEICHENDEN MORPHOLOGIE DER MM. INTERMANDIBULARIS, PROTRACTOR HYOIDEI UND HYOHYOIDEUS

Die gegenseitigen Beziehungen der *Mm. protractor hyoidei* und *intermandibularis* bieten recht wechselnde Bilder dar; bei gewissen Formen befindet sich die Unterkieferinsertion des Protractors ventral vom *Intermandibularis*, bei anderen dorsal von diesem Muskel, und es fehlt endlich nicht an solchen, deren Protractor beide Insertionen zugleich vorzeigen kann. Über die Homologien aller dieser Bildungen scheinen die Autoren nicht im reinen gewesen; in der sehr spärlichen, hierauf bezüglichen Litteratur spricht man überall vom »*Intermandibularis*» und vom »*Geniohyoideus*» (= Protractor hyoidei) ohne anzudeuten, dass unter den erwähnten, tatsächlichen Voraussetzungen entweder der eine oder der andere jener anatomischen Begriffe morphologisch ungleichwertige Dinge einschliessen möchte.

Beide Muskeln sind Abkömmlinge der Mandibular- und Hyoid-portionen des s. g. *Constrictor ventralis*, der ursprünglich eine einfache Schicht dargestellt haben muss und zusammen mit dem dorsalen Constrictorteil die Einschnürung des Bogensystemes bei Exspiration oder Schlucken hewirkte. Die Entstehung des *Protractor hyoidei* ist, wie ich früher darzulegen gesucht habe, auf die Zungenbeininsertion des primitiven Constrictors zurückzuführen (N:o 16, Ss. 11, 22—23); bei den Selachiern finden wir schon diese Insertion durch eine mehr oder minder weitgehende Abspaltung eines tiefen, flachen, mit dem Constrictor median und hinten zusammenhängenden Bauches (*Zb*, Fig. I) markiert. Selbstverständlich wird diese Veränderung von einer entsprechenden Spezializierung der Funktion begleitet, obschon der *Gesammt*charakter der Bewegung durch die stattgefundene Arbeitsteilung nichts eingebüsst hat. Da der *M. protractor hyoidei* seine Aufgabe ebenfalls in der exspiratorischen Bewegung des Zungenbeinbogens findet, da ferner sein an diesem Bogen inserierender Hinterteil, wie uns die Ontogenie der *Amia* lehrt (N:o 1, S. 700), den ältesten Teil des Muskels darstellt, und da schliesslich dieser Hinterteil in der Regel bezüglich der Innervierung (durch den *N. hyoideus facialis*) und immer bezüglich der Lagebeziehungen mit dem Zungenbeinbauch des Selachierconstrictors übereinstimmt (Holmqvist l. c.), müssen wir für beide Bildungen morphologische Gleichwertigkeit beanspruchen. Die Annahme Vetter's (N:o 31, S. 535) — der Allis (N:o 1, S. 586) zu folgen scheint —, dass der Muskel sich aus der *oberflächlichen* Schicht und zwar zuerst aus deren Vorderteil herausbildete, entbehrt jeden natürlichen Ausgangspunkt; die Zungenbeininsertion des Protractors ist eine ursprüngliche, nicht wie Vetter

meint eine sekundäre Erscheinung. In der Tat ist dieser Muskel vergleichend-anatomisch von den Teleostiern über die Ganoiden bis zu dem Zungenbeinbauch des Selachierconstrictors in sogut wie ununterbrochener Reihe zurück zu verfolgen.

Mit der Ausbildung eines harten, die Kiemenregion seitlich begrenzenden Opercularapparates wurde die schon früh eingeleitete Auflösung der oberflächlichen Ringmuskulatur vollends durchgeführt. Von dem Selachierbefunde erhält sich nur der Zungenbeinbauch lebenskräftig, weil die Verhältnisse, welche an seiner Entstehung bei den Selachiern geknüpft worden sind, sich bei den Teleostiern mit der mit jenen und anderen knöchernen Neugebilden in ursächlichen Beziehungen stehenden, modifizierten Bewegungs- und Bau-art des Bogensystemes in höchstem Grade potenzierten; er setzt einfach auf dem schon betretenen Weg fort und bildet sich mit seiner erweiterten oder neuen Aufgabe zum *M. protractor hyoidei* aus. Als verbleichende Erinnerung an die ältesten Zustände bleibt meistens ein rudimentärer *M. Intermandibularis* zurück.

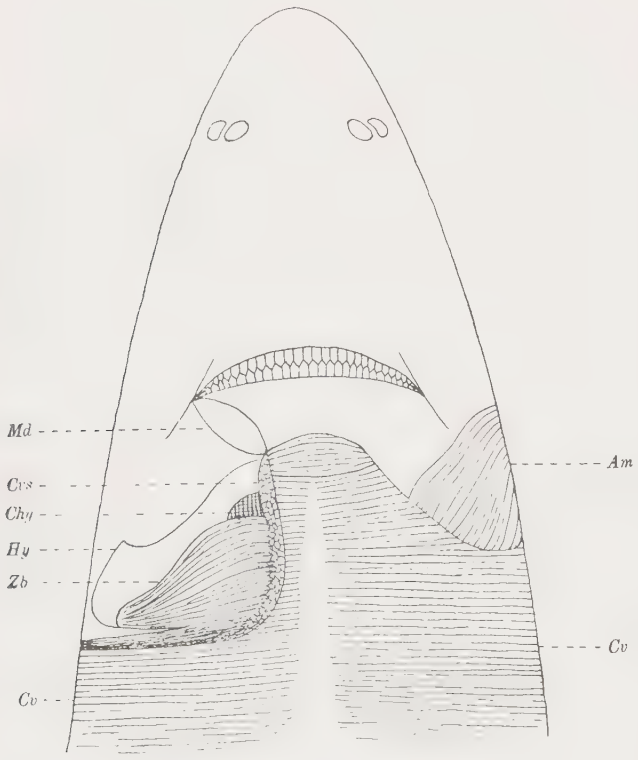

Fig. I.

Squalus acanthias. *Cv* — Constrictor ventralis, *Cvs* — oberflächliche Schicht des Constrictors, *Zb* — tiefe Schicht oder Zungenbeinbauch desselben, *Chy* — M. coraco-hyoideus, *Am* — M. adductor mandibulæ, *Md* — Unterkiefer, *Hy* — Zungenbeinbogen. Die oberflächliche Constrictorschicht ist links ausgeschnitten worden, um den Zungenbeinbauch zu zeigen.

Auf der anderen Seite wird es uns nicht überraschen, wenn da, wo der Kiemenkorb ausserhalb des Bereiches des Opercularapparates liegt, die Constrictormuskulatur wieder auftritt; ist ja der Ringmuskel die einfachste und zugleich zweckmässigste Einrichtung für die Volumenverminderung eines weichwändigen Hohlraumes. Ein derartiger, sekundär entstandener Constrictor als mächtiger Exspirationsmuskel findet sich auch tatsächlich und zwar bei den Anguilluliden; wir kommen im folgenden hierauf zurück.

Betreffs der morphologischen Stellung der *Hyohyoid-muskeln* enthält die Litteratur ebenfalls sehr wenig. Vetter (N:o 31, S. 536—537) leitete den *Hyohyoideus inferior* und ihn allein von der Zungenbeininsertion des ventralen Constrictors ab; der *Hyohyoideus superior* »vertritt den nicht in zwei Schichten zerfallenen oberen Abschnitt

von Csv_2 der Selachier, den lateralen, die Kiemendeckelmembran auskleidenden Teil von Cs_1 bei Chimæra, und ist homodynam dem Interbranchialis der Kiemenbogen». Diesen Meinungen schliesst sich auch Allis an (l. c.). In meiner früheren Schrift (S. 12) habe ich unter Hinweisung auf die Verhältnisse bei *Chimæra* die geläufige Anschauung gewissermassen in Frage gestellt; wir kommen später auf das Thema zurück. Die äussere Gestaltung der Hyohyoidmuskeln ist schon (von Borcea, N:o 5, S. 204—225) bei einer Anzahl Teleostier beschrieben worden; ich werde sie daher nur ausnahmsweise berücksichtigen. —

Dem nachstehenden liegt eine recht viele und verschiedenartige Familien betreffende Untersuchung zu Grunde. Es war dabei nicht meine Absicht, eine grössere Zahl in jeder Hinsicht erschöpfender Einzelbeschreibungen vorzubringen; von dem gewonnenen Material habe ich nur so viel mitgenommen, als mir nötig schien, um die aufgestellten Sätze zu belegen.

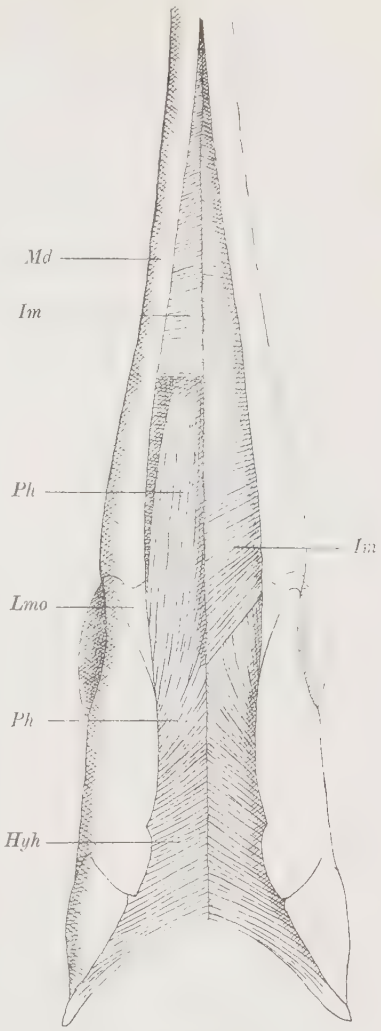

Fig. II.
Lepidosteus osseus. *Im* — oberflächliche Constrictorschicht oder primärer M. intermandibularis, *Ph* — Zungenbeinbauch des Constrictors, *Hyh* — Hyohyoidmuskel, noch nicht getrennt vom Zungenbeinbauch, *Md* — Unterkiefer, *Lmo* — Ligam. mandibulo-operculare; der Intermandibularis ist links ausgeschnitten worden, um den Zungenbeinbauch (unvollständiger M. protractor hyoidei) sichtbar zu machen.

Eine interessante Etappe in der Entwicklungsgeschichte des ventralen Constrictors I + II hat uns *Lepidosteus* überliefert (Holmqvist, N:o 16, S. 12—13). Der Unterschied vom Selachierbefunde liegt — von den Hyohyoidmuskeln abgesehen — hauptsächlich darin, dass der Zungenbeinbauch des Constrictors eine rostro-candale Richtung angenommen und dem medianen Sehnenstreifen folgend sich vorwärts ausgebreitet hat; ausserdem zeigt die oberflächliche Constrictorschicht eine Reduktion ihres hinteren Teiles. Für die nähere Beschreibung dürfte ich auf die eben zitierte Schrift, der auch die hier mitgeteilte Figur (II) entliehen worden ist, verweisen.

Genau dieselben primitiven Verhältnisse habe ich unter den Knochenfischen bei *Megalops* (Fam. *Elopidæ*) gefunden, nur hat sich hier der *M. hyohyoideus* vom Zungenbeinbauch scharf abgetrennt. Die oberflächliche Constrictorschicht (der primäre *M. intermandibularis*) erscheint in Anpassung an dem Kieferbau viel kürzer und dicker als bei *Lepidosteus*, zeigt übrigens dieselbe Eigentümlichkeiten des Faserverlaufes (vorn transversell, nach hinten allmählich

schräg) sowie eine mediane, von hinten sich vorwärts ziehende und allmählich schliessende vertikale Spalte. Das Vorderende des unvollständigen *M. protractor hyoidei* hört rein muskulös und zwar mit einem bis einigen isolierten Klümpchen an der Unterseite der Mundschleimhaut unweit der Unterkiefersymphyse auf. Der Muskel ist platt und gleichförmig breit; er deckt die ganze Breite des *Ceratohyale* und inseriert muskulös quer über der Aussenseite des letzteren weit nach hinten, gegenüber dem 15—16-vordersten Strahl. Die Hyohyoidmuskeln sind kräftig; die beiden *Hyohy. inf.* kreuzen sich.

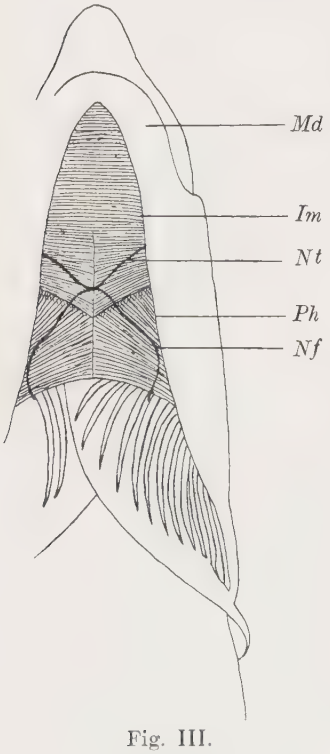

Fig. III.

Albula conorhynchus. *Nt* — Ast des N. trigeminus (N. »mylohyoideus»), *Nf* — Ast des N. hyoideus facialis, *Ph* — M. protractor hyoidei. Die Schenkel des Unterkiefers und des Zungenbeins sind hier wie bei den folgenden mehr oder weniger (besonders stark bei *Osteoglossum*) auseinandergespreizt worden, um die da zwischen liegenden Teile besser sichtbar zu machen.

Bei *Albula* (Fig. III) hat der sehr kräftige und grösstenteils noch constrictorartige Zungenbeinbauch (*Ph*) sein Vorderende bis an die Unterkiefersymphyse hervorgeschoben; der Zustand stimmt sonst mit dem vorgenannten wesentlich überein. Die Mandibularinsertion des Zungenbeinbauches geschieht mittels breiter, platter Sehne, und wenn wir diese Insertion als ein Kriterium des *M. protractor hyoidei* ansehen, können wir somit bei dieser Gattung von einem besonderen *Zungenbeinvorzieher* sprechen. Beide Bäuche hängen in der Medianlinie sowohl unter einander als auch mit dem weit nach hinten reichenden, primären *M. intermandibularis* (*Im*) überall zusammen, und der letztere Muskel weist in seiner hinteren Hälfte einen medianen Sehnenstreifen auf. Die *Mm. hyohyoid. inf.* kreuzen sich vor ihrer Befestigung am Zungenbeinwinkel, den sie ganz ausfüllen; sie werden hier vom Hinterteil des *M. protractor hyoidei*, der sich nach hinten über die vordersten Radien ausbreitet, bedeckt. Der *Hyohyoid. superior* erstreckt sich wie eine fast zusammenhängende Schicht konzentrischer Bänder quer über die Innenseiten der zahlreichen Radien; in dem breiten Kiemenhautsaum ist er fast bis an den Rand zu spüren.

Der Hauptstamm des *N. hyoideus facialis* (*Nf*) tritt zwischen den 5- und 4-vordersten Radien auf die Aussenseite der Kiemenhaut und geht sogleich auf den *Protractor hyoidei* über, anfangs sich schräg nach aussen und vorwärts richtend, biegt sich aber bald unter schräg nach innen und vorwärts gehendem Verlauf gegen die Medianlinie um, begiebt sich sodann auf den *Intermandibularis* hinüber und verbindet sich etwa an der Grenze zwischen dem hintersten und dem nächsthintersten Achtel dieses Muskels teils mit dem *N. mylohyoideus* (*Nt*), teils mit dem *N. hyoideus* der entgegengesetzten Seite. Der *N. mylohyoideus* verlässt den Unterkiefer weit nach hinten und richtet sich unter

fast geradem Verlauf schräg nach hinten und gegen die Medianlinie zu, bis er an dieser mit dem *N. hyoideus* in spitzem Winkel zusammenstösst.

Gymnarchus (Figg. IV und V) bietet prinzipiell dieselben Erscheinungen wie *Albula* dar; der *Intermandibularis* (Fig. IV) besitzt aber eine ungemein grosse Flächenausdehnung, und die Hyohyoidmuskeln sind fast völlig eingegangen.



Fig. IV.
Gymnarchus niloticus. Ventralansicht des Kopfes nach Entfernung der Haut.

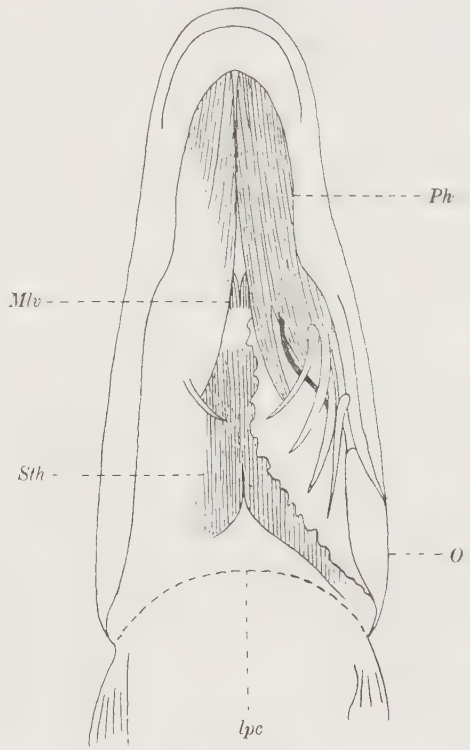

Fig. V.
Gymnarchus niloticus. Der Intermandibularis ist weggenommen; *lpc* — hintere Grenzlinie (punktiert) desselben. *Sth* — M. sternohyoideus, *Mlv* — rudimentärer Rest der vor dem vorigen Muskel einst befindlichen ventralen Längsmuskulatur, *Ph* — M. protractor hyoidei, *O* — Operculum.

Nach Wegnahme der ventralen Kopfhaut — eine Manipulation, die mit grösster Vorsicht ausgeführt werden muss — bietet sich ein Anblick dar, der den Selachierconstrictor in lebhafte Erinnerung bringt: vom Unterkiefersymphyse bis an die Brustflossen füllt ein gleichmässiger, nur ganz nach vorn durch einen kurzen, medianen Sehnenstreifen abgebrochener Quermuskel den Raum zwischen den Unterkieferschenkeln resp. den Opercularapparaten völlig aus. Die hintere Grenze des Muskels liegt am Eingange der zwischen den Brustflossen sich erstreckenden aber ziemlich seichten, horizontalen Querspalte, die zu den kleinen, am Hinterrande des

Operculum befindlichen Kiemenöffnungen führt. Wie ist dieser *Intermandibularis* zu deuten? Anfänglich war ich geneigt, seine ungewöhnliche Ausdehnung nach hinten als eine in den Verhältnissen dieser Gattung unmittelbar gegründete, durch *Zuwachs* einer schon längst reduzierten, oberflächlichen Constrictorschicht hervorgerufene Erscheinung aufzufassen. Die vier Kiemenhautstrahlen sind dem Zungenbeinbogen unbeweglich angesetzt worden, und die Muskulatur der Kiemenhaut selbst ist bis auf einige mikroskopisch kleine, zerstreute Inselchen verkümmert; dem Branchiostegalapparat geht somit jede respiratorische Bedeutung ab, und der Mangel wäre durch die eigentümliche Beschaffenheit des der Kiemenhaut aussen anliegenden *Intermandibularis* kompensiert worden. Beim näheren Nachdenken ist aber diese Meinung nicht aufrecht zu halten. Denn erstens ist der Kiemenkorb hier sehr weit ausserhalb des Bereiches des Branchiostegalapparates entfernt worden, während der Raum nach innen von diesem durch den mächtig entfalteten M. »*sternohyoideus*» ganz ausgefüllt wird; und zweitens ist dieser *Intermandibularis* so dünn und schwach, dass seine Kontraktionen praktisch genommen weder einen Druck auf die nach oben nächstliegenden, massigen Teile auszuüben, noch bei der Adduction der Suspensorien und Kiemendeckel mitzuwirken vermögen. Irgendwelche Aufgabe des Muskels ist in der Tat nur denkbar hinsichtlich seines Hinterrandes, der vielleicht als ein Zuschliesser der Kiemenspalten fungieren dürfte. Es bleibt uns somit nichts anders übrig als in dem *Intermandibularis* dieses Teleostiers entweder einen ventralen Selachierconstrictor, der zwar in degeneriertem Zustand aber in etwa ursprünglicher Ausdehnung noch fortlebt, oder auch eine *Erinnerung* an irgend eine ähnliche aber *sekundäre*, einst durch Anpassung entstandene Einrichtung zu sehen. Ich habe leider keine Gelegenheit gehabt, echte *Mormyriden* zu untersuchen.

Der *M. protractor hyoidei* (*Ph*, Fig. V) ist sehr kräftig, jedoch abgeplattet, seine Insertionen sind durchaus fleischig. Die Hyoidinsertion dehnt sich sehr weit längs dem vordersten Radius aus und wird hier teilweise durch einen besonderen, medianwärts gelegenen Bauch zustande gebracht. Beide Protractoren hängen vorn mit dem Sehnenstreifen des *Intermandibularis* zusammen, und der Raum zwischen jenen sowie zwischen den beiden untersten Radien wird durch die membranenartige, durchsichtige Kiemenhaut ausgefüllt; diese setzt hinter den Enden der Radien fort und bildet eine die Schenkeln des Hyoidbogens verbindende, ununterbrochene Schicht, die nach hinten bis an den Rand des *Intermandibularis* reicht, wo sie mit diesem Muskel verwächst. Die Kiemenhaut ist überall (selbstverständlich mit Ausnahme der oben erwähnten Querspalte) der Körperwand mittels lockeren Bindegewebes angehaftet worden.

Der *N. hyoideus fac.* (Fig. V) läuft auf den Innenseiten sämtlicher Radien und ist noch beim Eintritt in den Protractor (im Winkel zwischen diesem und dem kleinen abgespalteten Insertionsbauch) ungewöhnlich kräftig. Den *N.* »*mylohyoideus*» konnte ich trotz fleissigem Suchen nicht auffinden, was freilich die Möglichkeit, dass er in winziger Gestalt existieren möchte, nicht ausschliesst. Dieses Verhalten der Nerven lässt jedenfalls — da dem *N. hyoideus* keine Aufgabe in Bezug auf die

Kiemenhaut zukommt — auf ein wenigstens sehr *überwiegendes* Versorgen des Protractors durch den *N. hyoideus* schliessen; man fragt sich übrigens, was ein so auffallend starker Nerv sonst in dem Muskel zu thun habe. Vergl. oben unter *Gadus*, S. 41.

Der *M. sternohyoideus* ist, wie schon angedeutet wurde, sehr breit und ausserordentlich kräftig. Nach vorn von seiner Hyoidinsertion und getrennt von dieser befindet sich auf jeder Seite der Copula eine kleine Muskelpartie mit longitudinaler Faserrichtung (*Mlv*, Fig. V), die ich bei keinem anderen Teleostier gesehen habe; sie dürfte als ein Rest einer verschwundenen, vom Zungenbeinbogen bis an den Unterkiefer sich erstreckenden Abteilung der ventralen Längsmuskulatur (*M. branchio-mandibularis?*) anzusehen sein. —

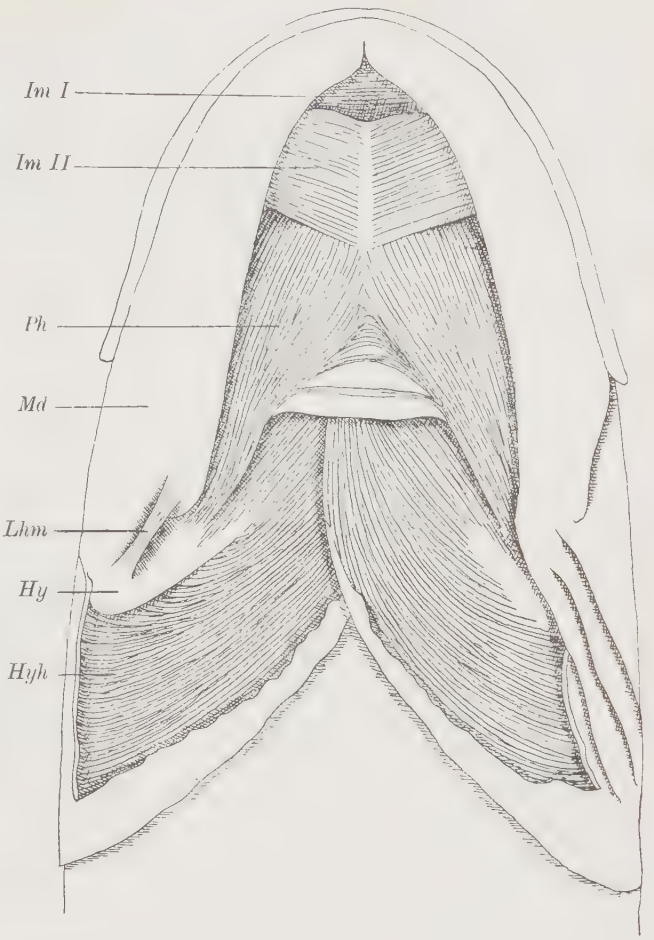

Fig. VI.

Amia calva. Nach *Allis,* verkleinert. *Im I* — unveränderter Vorderteil des primären M. intermandibularis, *Im II* — abgelöster, spezialisierter Hinterteil des letzteren Muskels; *Lhm* — Ligam. hyoideo-mandibulare; sonst wie in den vorigen Figuren.

Die ventrale Constrictormuskulatur der jetzt besprochenen Fische erscheint im grossen und ganzen als eine blosse *Steigerung der schon bei den Selachiern veranschaulichten Zustände;* der Unterschied liegt hauptsächlich darin, dass bei jenen Formen die tiefe Schicht, der Zungenbeinbauch, zu grösserer Bedeutung und Selbständigkeit auf Kosten der oberflächlichen Schicht gelangte. Wir befinden uns noch auf der ersten Stufe der Differenzierung des ventralen Constrictors I + II — *der Stufe der Horizontalspaltung.*

Mit *Amia* tritt ein neues Moment ein, das für die Verhältnisse bei der überwiegenden Mehrzahl der Teleostier massgehend wird.

Der *Intermandibularis* erscheint nämlich bei dieser Gattung durch eine vertikale Querspalte in zwei Teile zerlegt, von denen der vordere unter Beibehaltung seines transversellen Faserverlaufes die Verbindung mit dem Protractor aufgegeben hat,

während der Hinterteil, dessen Fasern von dem medianen Sehnenstreifen aus sich schräg nach vorn richten, mit dem Protractor in der Medianlinie zusammenhängt und übrigens seinen Vorderrand ventral vom eben erwähnten selbständigen Vorderteil des *Intermandibularis* ein wenig hervorschiebt. Der Vorderteil, den ich als ***M. intermandibularis*** I (*Im* I) bezeichne, befindet sich also *zwischen* der Unterkieferinsertion des Protractors und dem einerseits mit dem Unterkiefer, andererseits mit dem Protractor in Verbindung stehenden Hinterteil des ursprünglichen Intermandibularis. Für diesen Hinterteil hat Allis (N:o 1) den Namen »*Geniohyoideus inferior*» eingeführt; ich werde ihn im folgenden laut seiner Abstammung ***M. intermandibularis*** II (*Im* II) benennen (Fig. VI).

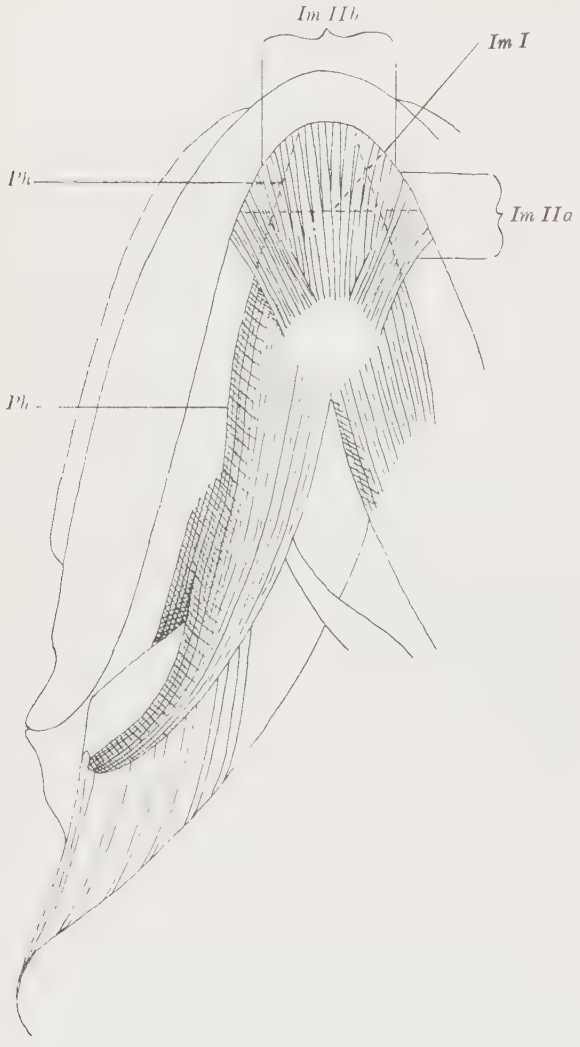

Fig. VII.
Lucius (Esox) lucius. *Im I* — hintere Grenzlinie (punktiert) des sekundären M. intermandibularis, *Im IIa* — muskulöser, *Im IIb* — überwiegend sehniger Teil des M. Im II.

Sonderbar erscheint die Vermutung Allis', dass der unter dem Namen *Intermandibularis* bekannte Muskel (= mein *Im* I) aus seinem *Geniohyoideus inferior* (meinem *Im* II) hervorgesprossen wäre (N:o 1, S. 753). Ist doch der M. *Im* I bei *Amia* wie bei den Knochenfischen der älteste Teil der Constrictormuskulatur; er ist ein Rest des *primitiven Constrictor ventralis*, von sämtlichen, dem letzteren entstammenden Muskeln der einzige, der seine ursprüngliche Beschaffenheit nie und nirgends aufgiebt.

Es ist nicht ohne Interesse, dass *Amia* in Bezug auf die uns hier beschäftigende Muskulatur eine weit höhere Differenzierung vorzeigt als die niedersten Teleostier.

Von den bei *Amia* obwaltenden Verhältnissen bis zu dem Befunde bei *Lucius* (Esox auctt.) ist kein grosser Schritt (Fig. VII). Der *Protractor hyoidei* zeigt hier wie dort eine breite, sehnige Mandibularinsertion dorsal vom *Im* I; der M. *Im* II stimmt in allem wesentlichen mit demselben Muskel bei *Amia* überein, hat jedoch eine etwas mehr rostro-caudale Richtung angenommen sowie seine Mand.-insertion

bis an die Symphyse erweitert. Dieser Zuwachs (*Im* II *b*) erscheint in der Gestalt fächerförmig ausgebreiteter, mit Muskelbündeln spärlich vermischter Sehnenfasern und setzt sich vom hinteren, rein muskulösen Teil (*Im* II *a*) medianwärts deutlich ab. Ich muss hier bemerken, dass die Beschreibung Vetter's (N:o 31, S. 514) nicht minder als die begleitende Figur (10, Tafel XIII) in einem wichtigen Punkte fehlerhaft sind: die beiden mit »Gh_4» bezeichneten Sehnen, die ventral vom »*Im*» so dargestellt worden sind, als ob sie vom *Protractor hyoidei* bis an den Unterkiefer gingen, existieren nicht. Der Irrtum beruht offenbar auf ein Zerreissen des sehnigen Vorderteiles des *Im* II, und die dabei gebliebenen Fetzen, die »Sehnen» Gh_4 Vetter's, hat der Verfasser dem »Geniohyoideus» statt des »Gh_3» (mein *Im* II), wo sie entschieden zuhause sind und sein müssen, zuerteilt. —

Von etwa diesem Punkte ab gehen die Befunde in zwei verschiedene Richtungen auseinander. Die eine Linie ist als eine konsequente Entwickelung der schon beschriebenen Zustände anzusehen und wird dadurch gekennzeichnet, dass der *M. Im* II, an Grösse zunehmend, seine Längenachse und seinen Faserverlauf immer mehr rostrocaudal einstellt und schliesslich als die unmittelbare Fortsetzung des dahinter befindlichen Teiles des *M. protractor hyoidei* erscheint; gleichzeitig bilden sich sowohl der nach vorn vom Berührungspunkte der beiden Muskeln gelegene Mandibularteil des Protractors als auch der *M. Im* I allmählich zurück. Das Endergebniss dieses Vorganges stellt einen *sekundären*, anscheinend homogenen Zungenbeinvorzieher dar, dessen Unterkieferinsertion sich *ventral* vom *Intermandibularis* befindet, wenn dieser überhaupt noch existiert.

In der anderen Serie nimmt der *M. Im* II zwar etwa dieselbe Lage wie beim vorigen Typus ein, tritt aber niemals in so innigen Beziehungen zum *M. protractor hyoidei*; er setzt sich vielmehr von diesem sehr deutlich ab, bisweilen sogar die ursprüngliche, schräge Richtung zeigend, und bleibt in der Regel von geringer Grösse. Der Mandibularteil des primären *M. protractor hyoidei* erhält sich, fleischig oder sehnig; ein mässig entwickelter *M. Im* I ist immer vorhanden. Bei diesem Typus, der *im Vergleich mit dem anderen* einen wenig differenzierten Standpunkt veranschaulicht, besitzt der Zungenbeinvorzieher meistens *zwei* Unterkieferinsertionen, eine dorsale und eine ventrale, die zwischen sich den *Intermandibularis* einfassen. Als extremes Erzeugniss finden wir indes auch hier einen Zustand, wo der Zungenbeinvorzieher nur eine einzige Unterkieferinsertion aufweist, diese aber liegt *dorsal* vom *Intermandibularis* und ist vom Schwund der *sekundären*, durch *Im* II zu stande gebrachten Mandibularverbindung des Protractors abhängig. Dieser Befund ist anscheinend dem ursprünglichen, z. B. bei *Albula* vorhandenen, indentisch, der *Intermandibularis* des ersteren entspricht aber nur dem *Vorderteil* des gleichnamigen Muskels bei *Albula*, und zwischen beiden Erscheinungen liegt ja eine ganze Reihe von Differenzierungen.

Einige Beispiele mögen das gesagte beleuchten.

Betrachten wir zunächst einen *Salmo* (Fig. VIII). Der *Im* I ist bei dieser Gattung wie bei *Lucius* recht ansehnlich; der mächtig entfaltete *Im* II weist nur in

seinem etwas sehnigen Vorderteil die für *Amia* charakteristische schräge Stellung auf, übrigens laufen seine Fasern in völlig rostro-caudaler Richtung. Beide Bäuche sind mit Ausnahme der seitwärts ausgebogenen Vorderenden unter einander verschmolzen und nach hinten vom *Im* I auch vom oberliegenden *Protractor hy.* nicht mehr zu scheiden; ihre hintere Grenze aber setzt sich vom Protractor noch deutlich ab. Der *M. Im* II hat ja nunmehr seinen Intermandibularis-charakter völlig aufgegeben; wenn ich trotzdem jene Bezeichnung fortwährend benutze, so geschieht dies einfach, um die morphologischen Beziehungen des Muskels festzuhalten. Die beiden *Mm. Protract. hyoid.* treten bald in der Medianlinie etwa rechtwinkelig zusammen und sind von da an bis zur Unterkiefersymphyse mit einander verwachsen; die Faserrichtung dieses langen, unpaarigen Stückes wird sehr bald eine rostro-caudale, und die Mandibularinsertion findet mit breiter, flacher Sehne dorsal vom *Im* I statt.

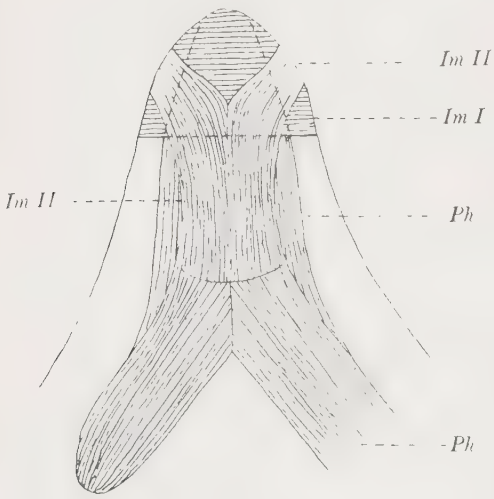

Fig. VIII.
Salmo salar.

Osteoglossum (Fig. IX) reiht sich der vorigen Gattung an. Die beiden langen, flachen Bäuche des *M. Im* II sind untereinander verwachsen; an der Mandibularsymphyse treten sie jedoch ein wenig auseinander und lassen so den kleinen *Im* I herausblicken. Dieser Muskel dehnt sich nach hinten nur bis an die lateralen Grenzen der Unterkieferinsertionen des *M. Im* II aus. Ein medianer Sehnenstreifen trennt die *Im* II-bäuche in ihrer hinteren Hälfte; ihre Grenzen nach hinten (gegen den *M. protractor hyoidei* zu) sind nur an zwei Zwischensehnen erkenntlich, und die Fasern des Muskels laufen genau in die Verlängerung der Protractorfasern. Dorsal ist der *M. Im* II mit dem *Protractor hyoidei* verwachsen, und nur eine seichte, vorn etwas tiefere, hinten sich allmählich verlierende horizontale Längenspalte giebt die laterale Grenze des *Im* II an.

Der *M. protractor hyoidei* ist gleichförmig dünn und sehr breit. Er inseriert quer über die ganze Breite des *Ceratohyale*, und die Insertion dehnt sich von da an nach hinten über die innere Hälfte des dritt-vordersten Radius aus; der Muskel deckt somit hier die Basalteile der zwei vordersten Radien. Der vorerwähnte mediane Sehnenstreifen bildet auch die Grenze zwischen beiden *Mm. protract. hyoid.;* im vorderen Drittel hört er jedoch völlig auf. An der Mandibularsymphyse trennen sich die mit einander verwachsenen Bäuche wieder, um einen kleinen dreieckigen Raum, der mit der Öffnung zwischen den *Im* II-bäuchen genau zusammenfällt, frei zu lassen. Die dorsal vom *Im* I befindliche Mandibularinsertion ist sehr breit aber

dünn; der Muskel löst sich hier in getrennte Bündel, denen sich schliesslich Sehnenfasern beimischen, auf.

Der *Hyohyoideus superior* ist recht schwach; der *Hyohyoid. inf.* erscheint anfangs nur als eine Fortsetzung des oberen Muskels, jedoch etwas kräftiger als dieser, verschmälert sich sodann, wird sehnig und inseriert am *Hypohyale* der anderen

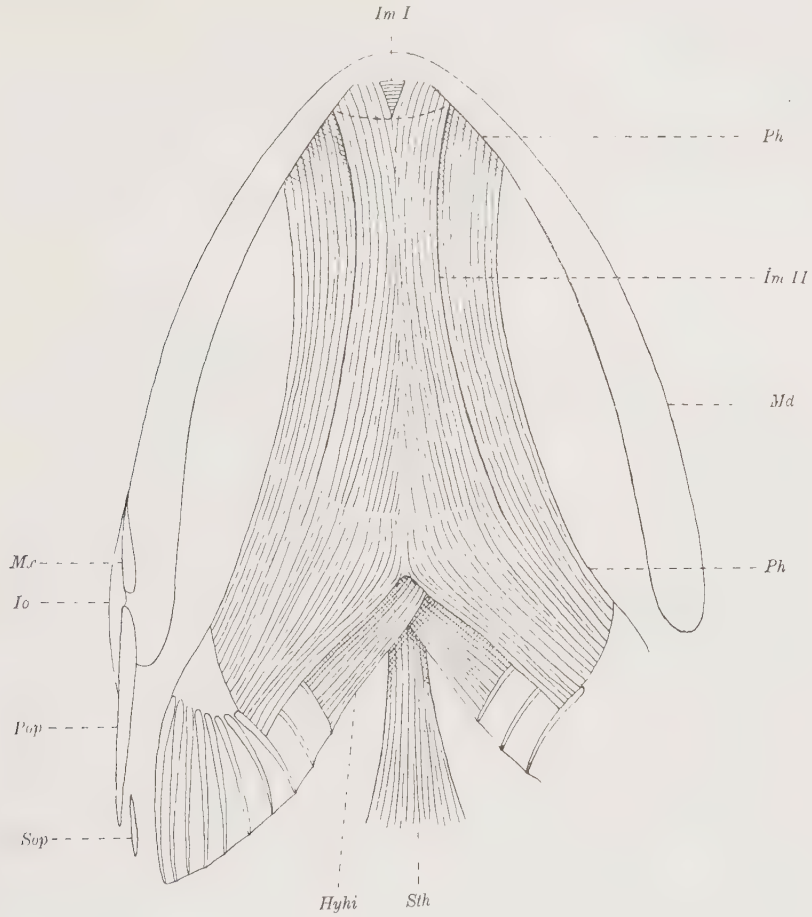

Fig. IX.

Osteoglossum bicirrhosum. *Mx* — distales Ende des Oberkiefers, *Io* — Infraorbitalknochen, *Pop* — Præoperculum, *Sop* — Suboperculum, *Hyhi* — M. hyohyoideus inferior; sonst wie in den vorigen Figuren.

Seite; beide *Mm. hyohyoid. inf.* kreuzen sich somit. Der Basalteil des *Protract. hyoid.* schiebt sich etwas über den *Hyohyoid. inf.* hin, erscheint aber von diesem völlig getrennt.

Der sehr schwache *N. hyoideus* war nicht auf den Protractor hinüber zu verfolgen; bei der schlechten Erhaltung des mir zur Verfügung stehenden Materiales jedoch konnte nichts sicheres hierüber sowie hinsichtlich des *N. mylohyoideus* ermittelt werden.

Als eine unmittelbare Entwickelung der Verhältnisse bei *Osteoglossum* erscheint die ventr. Constrictormuskulatur bei *Abramis* (Fig. X); der Allgemeincharakter des Befundes ist in beiden Fällen derselbe. Ein wichtiger Unterschied liegt indes vor: bei der letzteren Gattung treffen wir den Vorderteil des *M. Protractor hyoidei* schon in starker Reduktion begriffen, und die Mandibularinsertion wird überwiegend von dem kräftigen *M. Im* II zu stande gebracht. Der primäre Zungenbeinvorzieher erscheint der Länge nach in einem inneren, kurzen und breiten, und einem äusseren, schmalen vom Unterkiefer bis zum Zungenbeinbogen reichenden Teil gespaltet. Die inneren, kurzen Bäuche stossen in der Medianlinie zusammen, um sehr bald und plötzlich aufzuhören; als ihre unmittelbare Fortsetzung nach vorn erscheinen die beiden mächtig entfalteten Bäuche des *M. Im* II, die eine völlig longitudinale Richtung zeigen und nur an der Unterkiefersymphyse sehr wenig auseinanderweichen.

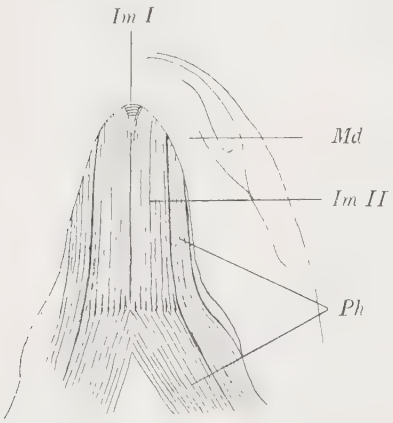

Fig. X.
Abramis brama.

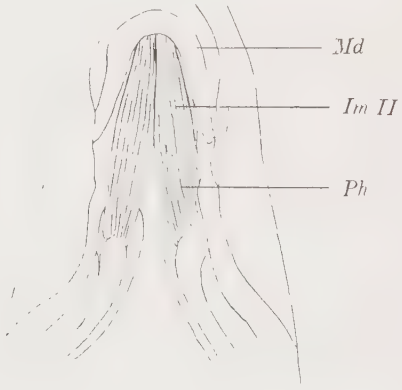

Fig. XI.
Barbus vulgaris. Teilweise nach Vetter.

Dorsal von ihrer dortigen Insertion befindet sich der bis auf einen funktionslosen Rest eingegangene *Im* I. Ihre hintere Abgrenzung vom *Protractor hyoidei* ist fast nur an der etwas verschiedenen Faserrichtung zu erkennen. Vom Protractor der vorigen Gattung ist somit nur der äussere, zur Seite des *Im* II gelegene schmale Teil in intacten Beziehungen geblieben; dieser liegt zwar in derselben Horizontalebene wie der *Im* II, besitzt aber *dorsal* vom *Im* I eine schwache Mandibularverbindung.

Barbus (Fig. XI) zeigt keine Spur mehr vom Vorderteil des primären Protractors; der Hinterteil desselben bildet mit *Im* II einen einheitlichen Bauch, dessen doppelte Herkunft nur durch eine quere, etwas hinter der Mitte befindliche Zwischensehne angegeben wird. Der *Im* I fehlte bei dem von mir untersuchten Individuum vollständig; Vetter (N:o 31, S. 514) beschreibt diesen Muskel auch bei *Barbus* und giebt sogar an, dass er von der Sehne des *Protractor hyoidei* durchbohrt wird. Jedenfalls erwähnt er keinen Protractorteil *dorsal* vom *Im* I. Die Zwischensehne hat Vetter nicht gesehen, wie denn überhaupt die Doppelnatur des Zungenbein-

vorziehers bei den von diesem Forscher untersuchten Teleostiern ihm völlig entgangen ist. Allis hat zwar seinen »Geniohyoideus inferior» nicht nur bei *Lucius* sondern auch bei dem von ihm untersuchten *Scomber* (N:o 2, S. 198) erkannt; wenn aber dieser Verfasser ohne eigene Beobachtungen jenen sekundären Bestandteil des Protractors den Gattungen *Perca*, *Cyprinus* und *Barbus* abspricht, so baut er offenbar zu viel auf die Autorität Vetter's.

Es besteht somit innerhalb dieser Serie eine *Konkurrenz* zwischen den beiden Mandibularverbindungen des Protractors, dem primären und dem sekundären; über die Ursache, warum jene unterlag, bin ich nicht im reinen. Es hat den *Anschein*, als ob der *M. Im* II sich nach oben hindurchdrängte; erstes Opfer dieser Bewegung wäre selbstverständlich der dorsal wie ventral eingeengte *M. Im* I geworden. Die dorsal vom schwindenden *Im* I befindlichen Teile des Protractors verkümmerten oder wurden lateralwärts auseinandergeschoben, bis endlich die beiden *Im* II-bäuche den für die Unterkieferinsertion des Protractors günstigsten Punkt erobert hatten; sodann gingen auch die zu beiden Seiten der *Mm. Im* II befindlichen Reste des ursprünglichen *M. protractor hyoidei* als überflüssig zu Grunde. Über die Reihenfolge dieser Erscheinungen etwas festzustellen, dafür mangelt es indes gegenwärtig an genügenden Haltepunkten. Es ist mithin nicht ausgeschlossen, dass der Schwund des *Im* I das *einleitende* Moment ausmachte. Der ganze Vorgang ist wohl als die äusserste Konsequenz der den Atemmechanismus der Teleostier von dem der Selachier entfernenden Veränderungen anzusehen.

Etwa dieselben Zustände wie bei *Barbus* habe ich auch bei *Clupea*, *Hydrocyon* (Fam. *Characinidæ*), *Pleuronectes* und den *Gadiden* gefunden. *Clupea* entbehrt den *Im* I vollständig; die *Mm. Protractor hyoidei* und *Im* II verhalten sich ganz wie bei *Barbus*, und die Grenze zwischen beiden ist nur an einer sehr deutlichen, dorsal wie ventral sichtbaren Zwischensehne erkenntlich. Bei *Hydrocyon* liegt diese im Vorderteil des Zungenbeinvorziehers und ist nur ventral bemerklich; die dorsale Muskelgrenze ist wie ein Absatz markiert worden. Der *Im* I mangelt. Bei *Gadus* ist die primäre Unterkieferinsertion des Protractors bis auf die im ersten Kapitel dieser Untersuchungen erwähnte Spezialisierung der dorsalen Protractorfascie verloren gegangen, und der den Vorderteil des Muskels darstellende *Im* II ist durch nichts als die schwache Zwischensehne vom ursprünglichen Protractor zu scheiden. Der *Im* I ist fast völlig unterdrückt worden. *Raniceps* (Fig. XII) hat auch die Fascieinsertion des primären *Protract. hyoid.* eingebüsst; der *Im* I aber ist deutlich als selbständiger, obwohl sehr degenerierter Muskel vorhanden, und die Zwischensehne ist auch dorsal wohl ausgeprägt worden. —

Der *zweite* Typus dürfte auch früh seine Ausbildung angefangen haben; schon bei *Chirocentrus* ist er, freilich noch ziemlich neutralen Charakters, zu spüren. Beide Mandibularteile des Zungenbeinvorziehers sind bei dieser Gattung sehr kräftig sowie in Bezug auf Länge, Breite und äussere Erscheinung einander völlig gleich. Dem Bau der Kiefer gemäss sind sie sehr hoch und seitlich stark zusammengedrückt.

Eine die hintere Grenze des *M. Im* II bezeichnende Zwischensehne befindet sich weit nach hinten; der *Im* I ist dick und rundlich.

Dieser Richtung gehört *Perca* (Fig. XIII) an. Der *M. Im* II ist hier recht schwach geworden, und seine Bäuche lassen sich sowohl von einander als vom *M. protract. hyoid.* mit Leichtigkeit trennen; nur hinten sind sie mit diesem verwachsen, setzen sich aber von ihm sehr deutlich ab. Der Vorderteil des Protractors ist sehnig, und beide Bäuche sind nach vorn von der Ausgangsstelle des *Im* II zu einem verschmolzen. Der *Im* I ist verhältnismässig kräftig.

Ganz ähnlich verhalten sich *Scomber*, *Trachinus*, *Labrus;* der Typus gelangt überhaupt unter den Acanthopterygiern zur allgemeinen Verbreitung.

Cottus zeigt die *Mm. Im* II noch schwächer wie bei *Perca* ausgebildet; sie werden bis an ihre hintere Grenze durch den kräftigen *M. Im* I vom sehnigen Vorderteil des primären *M. protractor hyoid.* getrennt und divergieren ebenso stark

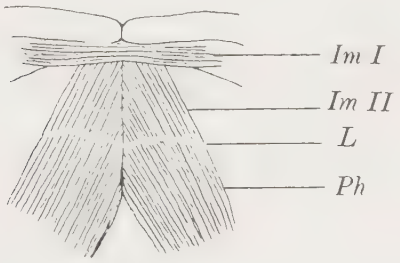

Fig. XII.
Raniceps raninus. Dorsalansicht.
L — Sehnenscheibe zwischen den Mm. Im II und protractor hyoidei.

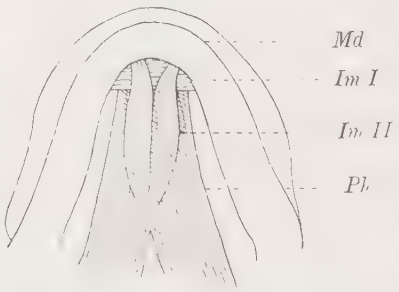

Fig. XIII.
Perca fluviatilis.

wie die muskulösen Teile (*a*) des *Im* II bei *Lucius*, denen sie auch völlig entsprechen dürften. Bei *Zoarces* (Fig. XIV) ist die Rückbildung des *M. Im* II noch weiter vorgeschritten. Der ganze Befund stimmt sonst mit *Cottus* überein, nur ist die gemeinsame Mandibularinsertion der beiden mächtig entfalteten *Mm. protract. hyoid.* durchaus fleischig. Die sehr divergierende *Im* II-bäuche besitzen zwar noch eine gewisse Breite, sind aber ausserordentlich dünn geworden und dürften kaum mehr fungieren können. Bisweilen fehlen auch diese Reste vollständig. Der *Im* I ist ungewöhnlich kräftig. Dass der *Im* II hier das Ende, nicht den Anfang eines Prozesses zum Vorschein bringt, geht schon daraus hervor, dass die sekundäre Mandibularverbindung des Zungenbeinvorziehers, wie wir gesehen haben, nicht durch langsame Anhäufung kleiner, kontinuierlich fortschreitenden Eroberungen auf Kosten des primären *Intermandibularis* entstand, sondern auf eine *einmalige*, quere Vertikalspaltung der oberflächlichen, in ursprünglicher Beschaffenheit noch befindlichen Constrictorschicht zurückzuführen ist: wo uns die frühesten, nur wenig differenzierten Entwickelungsstufen jenes letzten Erwerbes des *M. protract. hyoid.* begegnen (*Amia, Lucius*), treten sie sogleich in der Gestalt einer recht ansehnlichen Muskelmasse auf.

Das ganze Verhalten der Constrictormuskulatur bei *Zoarces* (in geringerem Masse auch *Cottus*) bezeichnet somit einen *Rückgang* auf schon längst durchlaufene Zustände; die Gattung ruft sogar das *Albula*-stadium ins Gedächtnis, dürfte wohl aber *zunächst* aus einem *Perca*-ähnlichen Muskeltypus hervorgegangen sein. Besonders die von Anfang bis Ende nach vorn divergierenden Bäuche des *M. Im* II mit ihrer weit auseinander gelegenen Mandibularinsertionen stellen einen sehr altertümlichen aber auch sehr früh verlorenen Charakter dar. Diese Eigentümlichkeit des Muskels bei *Cottus* und *Zoarces* steht offenbar mit der sekundären Vergrösserung des *M. Im* I, der hier sehr leistungsfähig erscheint, in Zusammenhang. Da die *Ventralseite* dem Sichverdicken des letzteren Muskels selbstverständlich den geringsten Widerstand leistete, wurden die Mandibularinsertionen des *M. Im* II aus ihrer symphysialen Lage seitwärts geschoben und glitten soviel wie erforderlich zurück. In dem Masse wie die sekundäre Mandibularverbindung des Protractors auf solche Weise ihre Bedeutung einbüsste, verkümmerte sie; der primäre Vorderteil des Muskels wurde genötigt, seine alte, ungeteilte Aufgabe wieder aufzunehmen, und erscheint dem entsprechend kräftig (*Zoarces*). Die besprochenen Verhältnisse heben recht klar die Wechselbeziehungen zwischen den beiden Abkömmlingen des primären *M. intermandibularis* hervor.

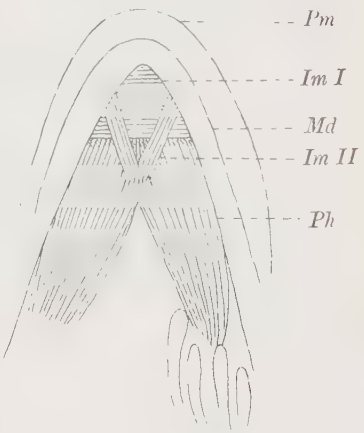

Fig. XIV.
Zoarces viviparus.

Bei *Callionymus* ist fast die *ganze* ventrale Constrictormuskulatur der Degeneration anheimgefallen; nur der *Hyohyoideus inf.* und der hintere, durch querem Faserverlauf ausgezeichnete Teil des *Protractor hyoidei* dürften ein wenig leistungsfähig sein. Übrigens ist der Zungenbeinvorzieher und ganz besonders der verhältnismässig sehr weit nach hinten reichende *Im* I fast membranenartig dünn geworden und erscheinen grösstenteils in der Gestalt schwacher, unter einander nur los verbundener Striche von Muskelfasern (Fig. XV); die beiden Komponenten des Protractors (die *Mm. Im* II und *Ph*) sind deutlich von einander zu unterscheiden, die den *Im* II darstellenden Fasern bilden zwei getrennte, stark divergierende Striche, deren Mandibularinsertionen sich nach hinten vom *Im* I befinden, und der Hinterteil des *Protractor hyoidei* sowie der *Hyohyoideus inf.* sind durchweg constrictorartig. Das allgemeine *Schema* dieser Muskulatur ist somit ein sehr altertümliches; da wir wohl aber annehmen müssen, dass der stark spezialisierte *Callionymus* aus einem Typus, dessen Constrictormuskulatur eine vorgeschrittene Differenzierung (etwa wie bei Acanthopterygiern insgemein) aufwies, hervorging, so ist die fragliche Erscheinung als sekundär entstanden, *nicht* als zurück*gebliebene* Primärzustände aufzufassen; und da ferner diese Constrictormuskulatur kaum funktionsfähig ist, also in Bezug auf ihren altertümlichen Charakter keine unmittelbare Anpassung veranschaulicht, scheint es, als ob die Ursache, warum sie sich in ihre ursprüngliche Bestandteile unter Annahme der ursprünglichen Form- und

Lage-beziehungen wieder auflöste, eben nur in der *Degeneration* zu suchen wäre. Diese hängt wiederum einzig und allein von der dieser Gattung eigentümlichen fehlenden Protractilität des Zungenbeinbogens ab (s. unter *Gadus*, S. 24). —

Dass obenstehende, vergleichend-anatomische Ergebnisse nicht ohne weiteres mit phylogenetischen Linien zusammenfallen, bedarf keiner Erörterung; vieles dürfte sich bei erweiterten, vor allem ontogenetischen Untersuchungen als Konvergenz statt Verwandtschaft herausstellen. Auf der anderen Seite ist es gewiss, dass diesem bis jetzt ganz versäumten Gebiet der Fischanatomie eine nicht zu unterschätzende Bedeutung für das noch auf sich warten lassende, natürliche System der Knochenfische zuerkannt werden muss.

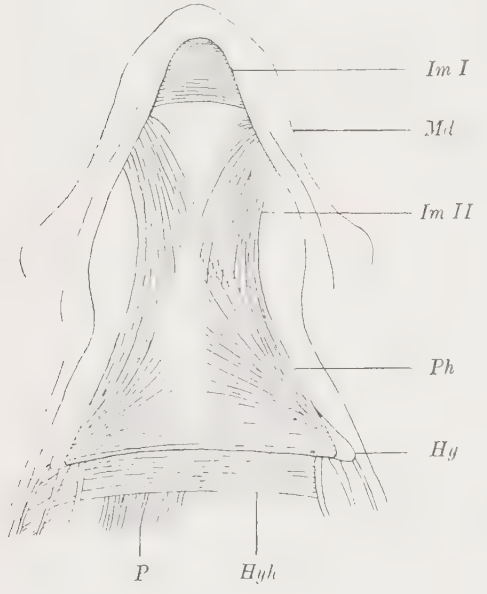

Fig. XV.
Callionymus lyra.
P — Bauchflossenmuskulatur.

Sehr eigentümlich und schwer zu deuten sind die Befunde bei *Silurus*, dessen ventrale Constrictormuskulatur von Juge in einer Dissertation über die Nerven und Muskeln des Kopfes bei *Silurus glanis* eingehend beschrieben worden ist (N:o 18, S. 27—34).

Juge rechnet dem s. g. *Hyohyoideus superior* auch die die beiden untersten Radien mit dem Zungenbeinbogen verbindende Muskulatur zu und verändert somit den von Vetter zuerst aufgestellten Begriff des *M. »hyohyoideus inferior»*. Er hat dies wahrscheinlich nur aus dem Grunde gethan, weil er um gebührende Unterbringung des grossen Muskels, der sich vom *Epihyale* bis an das *Hypohyale inferius* erstreckend der Aussenseite des Zungenbeinbogens unmittelbar anliegt (Fig. XVI), verlegen war. Für diese Bildung hat er also den Namen *Hyohyoid. inf.* gespart; dass der Muskel in rein anatomischer Hinsicht einen »Hyohyoideus» darstellt, ist freilich nicht zu leugnen, denn er hält seine Insertionen innerhalb der Grenzen des Zungenbeins; er wird durchweg vom *N. hyoideus facialis* innerviert. Ventral von diesem Muskel und ihn fast völlig verbergend liegt eine grosse, abgeflachte Muskelmasse (in der Figur als *Im* II bezeichnet), deren hintere Insertion mit der Hyoidinsertion des vorgenannten Muskels zusammenfällt; ihre Fasern breiten sich fächerförmig nach vorn aus und befestigen sich an der Vorderhälfte des Unterkiefers sowie am Hinterrande des verhältnismässig kleinen aber ziemlich dicken *Intermandibularis;* in der Medianlinie stossen die inneren Bündel mit den entsprechenden Bündeln des anderseitigen Muskels unter Bildung eines zwischenlagernden, schmalen Sehnenstreifens zusammen. Betreffs näherer Einzelheiten erlaube ich mir übrigens auf die Abhandlung Juge's (S. 28) zu verweisen und hebe nur hervor, dass die Innervierung ausschliesslich

durch Asten des *N. maxillaris inferior trigemini* zu stande gebracht wird. Dieser Muskel, dem offenbar die Aufgabe eines Zungenbeinvorziehers zukommt, wird von Jugе als ein »*Geniohyoideus*» aufgefasst. Die Verhältnisse bei *Amiurus catus*, einem nordamerikanischen Siluroide, sind der Beschreibung Mc Murrich's nach zu urteilen mit den Zuständen bei *Silurus* in allem wesentlichen übereinstimmend; die beiden grossen Muskeln werden auch von diesem Verfasser »*Hyohyoideus inf.*» resp. »*Geniohyoideus*» benannt, und die Innervierung wird genau wie bei *Silurus* angegeben (N:o 21, S. 320—321).

Was erstens die verschiedenen Bestandteile des *M. hyohyoideus* betrifft, so können wir natürlich nicht umhin, die Bezeichnung »Hyohyoideus inferior» *in erster Linie* für die zwischen den vordersten Radien oder zwischen diesen und dem Zungenbeinbogen befindliche Muskulatur zu verwenden, so lange wir die Nomenklatur Vetter's überhaupt noch beibehalten. Dass der *Hyohyoid. inf.* das Aussehen des oberen Muskels völlig nachahmt, ist ausserordentlich hinfällig und übrigens keine allzuseltene Erscheinung. Wie sind aber die übrigen Constrictormuskeln bei *Silurus* zu beurteilen? Wie wir gesehen haben, ist die Teilung des ursprünglichen *Intermandibularis* in die zu ihrer Geschichte oben beschriebenen *Mm. Im* I und *Im* II eine schon früh eintretende Differenzierung, die nur bei den allerniedersten Teleostiern (*Albulidæ*, *Mormyridæ*, *Elopidæ*) noch nicht zu stande gekommen war, sich aber sonst überall bekundet. Es ist somit unwahrscheinlich, dass der Intermandibularis der *Siluriden*, obendrein bei seiner unbedeutenden Grösse, den ungeteilten, *primären Intermandibularis* darstellen sollte. Vielmehr können wir jenem Muskel nur den Wert eines *Im* I beilegen. Es ist ferner sehr unwahrscheinlich, dass der *M. Im* II bei den *Siluriden* verschwunden wäre — eine ausserordentlich seltene Erscheinung, der betreffs dieser Familie jede auszufindende Veranlassung abgeht. Infolgedessen sind wir zu der Annahme genötigt, dass der von Jugе nach der Rumpelkammer des Geniohyoideus verwiesene Muskel dem *Im* II entweder ganz oder teilweise entspricht. Im letzteren Falle ist die Entstehung des Muskels so zu denken, dass die zwischen den *Mm. Im* II und *protractor hyoidei* befindliche Kluft

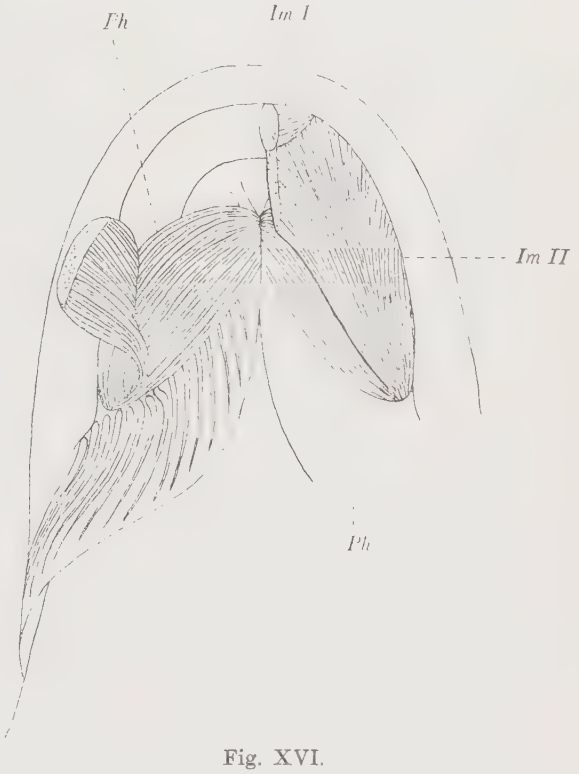

Fig. XVI.
Silurus glanis.

sich nach hinten vom Verwachsunspunkte jener Muskeln durch die Masse des Protractors hin verlängert hat; dieser wäre somit in eine oberflächliche und eine tiefe Lage zerspaltet worden, und erstere bildet die unmittelbare Fortsetzung des *M. Im* II nach hinten. In der Tat deuten gewisse Eigentümlichkeiten des Faserverlaufes darauf hin, dass dieser »Geniohyoideus» zusammengesetzter Natur sein könnte. Ist diese Vermutung richtig, wird auch die Deutung des »Hyohyoideus inferior» der erwähnten Autoren unschwer: der fragliche Muskel stellt die tiefe Lage des in oben beschriebener Weise zerspalteten primären *M. protract. hyoid.* dar. Es lässt sich aber auch denken, dass der »Geniohyoideus» Jugé's *nur* dem *M. Im* II entspreche; in solchem Falle bleibt der s. g. *Hyohyoid. inf.* bei *Silurus* einem ungeteilten *M. protract. hyoid.* identisch. Dass dieser Muskel sein Vorderende am Zungenbein befestigt, ist für seine morphologische Stellung hinfällig und steht offenbar in ursächlicher Beziehung zum abweichenden Verhalten des *M. Im* II. Es ist jedenfalls nicht anzunehmen, dass der *Hyohyoideus* irgendwelchen Anteil an diesem Protractor hat, denn da, wo sich der Ursprung jenes Muskels auf den Zungenbeinbogen hinüberschiebt, erscheint diese Ausbreitung immer als direkte Fortsetzung des hinter dem Hyoidbogen befindlichen Teiles des Muskels (*Amia*); bei *Silurus* aber liegt der *Hyohyoideus* völlig getrennt vom Protractor. Schon ein Blick genügt übrigens um einzusehen dass dieser Muskel mit jenem nichts zu thun hat, wenn es auch nicht zu leugnen ist, dass zwischen beiden in phylogenetischer Hinsicht keine scharfe Grenze besteht.

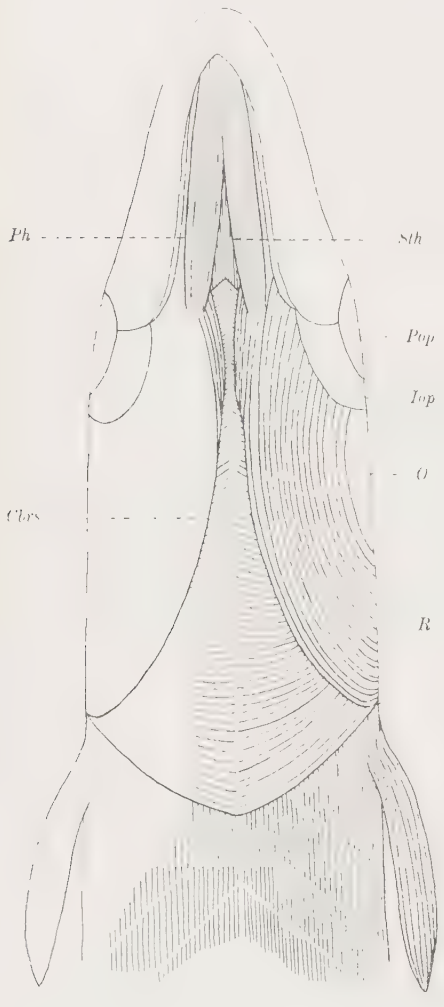

Fig. XVII.
Anguilla vulgaris. Ventralansicht nach Wegnahme der Haut. *Cbrs* — sekundärer Constrictor der Kiemenbogen, *R* — Kiemenhautstrahlen, *Iop* — Interoperculum; sonst wie vorher.

Die Zustände bei *Silurus* sind meines Erachtens von einer Stufe abzuleiten, wo der Vorderteil des primären *Protractor hyoidei* im Schwund begriffen war, und eine *Verschiebung* dieses Muskels und des *M. Im* II im Verhältnis zu einander dürfte für die oben erwähnten Befunde massgebend gewesen sein.

Sollte es sich bei einem Vergleich mit anderen Siluriden und ihnen verwandten Familien oder etwa durch embryologische Untersuchung herausstellen, dass der von

mir in Bezug auf *S. glanis* als ein *Im* II bezeichnete Muskel keinen Teil des morphologischen *M. protractor hyoidei* enthält, so ständen wir vor der sonderbaren Erscheinung eines Zungenvorziehers, der einzig und allein von den Abkömmlingen des ursprünglichen *M. intermandibularis* gebildet wurde. —

Von allergrösstem Interesse sind die Verhältnisse der *Apoden*, weil sie so recht geeignet sind, die Beziehungen zwischen dem Respirationsmechanismus der Selachier und dem der Teleostier in klares Licht zu stellen.

Bei *Anguilla* ist die gewöhnliche Constrictormuskulatur der Klasse bis auf den *M. protractor hyoidei* verschwunden. Dieser Muskel (Fig. XVII) ist allem Anschein nach ganz und gar der primäre oder morphologische Zungenbeinvorzieher, denn ich habe an ihm weder eine Zwischensehne noch irgendwelche sonstige Andeutung eines beteiligten *M. Im* II gefunden. Die beiden Bäuche sind von hinten vorwärts über ihre halbe Länge von einander getrennt worden, und die Spalte geht weiter nach vorn in eine seichte, endlich schwindende Rinne über (ventral). Das Hinterende des Muskels inseriert am Basalteil des vordersten Radius sowie am *Ceratohyale* zwischen dem zweit- und dem viert-vordersten Radius. Von der oberflächlichen Constrictorschicht findet sich keine Spur mehr vor, wenn wir nicht als solche einen dem ventralen Unterkieferrand anliegenden, aus eigentümlichem, muskelähnlichem Gewebe gebildeten Saum (in der Fig. XVII sichtbar) ansehen wollen. Der *Hyohyoideus inferior* fehlt gänzlich; der *Hyohyoid. superior* ist auf einige in der ausserordentlich dünnen inneren Kiemenhaut zerstreut liegende, sehr degenerierte und wirkungslose Bündelchen beschränkt worden.

Der Opercularapparat zeigt bekanntlich bei den Anguilluliden eine geringe Grössenentfaltung und reicht bei weitem nicht aus, um den weit nach hinten geschobenen Kiemenkorb zu decken. Dieser Mangel wird gewissermassen dadurch kompensiert, dass die Kiemenhautstrahlen eine aussergewöhnliche Länge bekommen und sich rings um das Operculum wie konzentrische Kreise gelegt haben. So ist ein, wenn auch nur wenig wirkungsvoller, *Schutz* durch festere Gebilde den Kiemenbogen zugesichert worden. In bewegungsmechanischer bez. respiratorischer Hinsicht aber ist diese Einrichtung so gut wie ganz wertlos. Die feinen Stäbchen sind nähmlich derart biegsam, dass sie bei ihrer grossen Länge die Adductionen der Suspensorien und der Opercularapparate nur sehr schwach und in beschränktem Masse nach hinten über den Bereich der Kiemenbogen fortpflanzen können; dabei sind sie der gewöhnlichen Bewegungsart der Radien unfähig.

Die bei den Teleostiern sonst üblichen Anordnungen für die Einschnürung des Kiemenraumes fehlen somit hier oder haben wenigstens ihr diesbezügliches Leistungsvermögen eingebüsst; der Befund ist dem der Selachier analog. Und nichts ist natürlicher, als dass bei dieser Übereinstimmung der räumlichen Verhältnisse eine Übereinstimmung auch der mechanisch-physiologischen sich kundgiebt: als Ersatz der erwähnten Mängel findet sich bei *Anguilla* ein grosser, kräftiger, den ganzen Kiemenkorb umschliessender Ringmuskel vor (Figg. XVII, XVIII). Da die eigenartigen Befunde der Anguilluliden keine ursprüngliche Erscheinung darstellen,

sondern wohl in Anpassung an den Lebensbedingungen aus einem schon ausgeprägten Teleostiertypus sekundär hervorgingen, hat selbstverständlich dieser Constrictor in morphologischer Hinsicht mit dem der Selachier nichts zu thun; sein Mutterboden ist die Rumpfmuskulatur. Borcea (N:o 5, S. 206—207), der die fragliche Bildung bei *Conger* und *Muræna* gesehen hat, fasst sie irrtümlich als einen *M. hyohyoideus* auf; in der Tat steht der Muskel in keinerlei Verbindung weder mit den Radien noch überhaupt mit dem Hyoidbogen. Die wirkliche Branchiostegalmuskulatur findet sich, wie oben erwähnt, in üblichen Beziehungen, obwohl in schwindendem Zustand vor. Borcea bildet aber den Muskel, so viel ich weiss, richtig ab (bei *Conger* und *Muræna*) und kennzeichnet ihn richtig als einen Exspirationsmuskel.

Bei *Anguilla* erscheint nun dieser sekundäre Constrictor folgendermassen.

Nach Wegnahme der Haut, des Opercularapparates und des Zungenbeinbogens nebst seinen Radien, gewahrt man (Fig. XVIII) eine grosse, dorsoventral verlaufende Muskelmasse, die vorn an den mächtigen *M. adductor mandibulæ* grenzt und sich

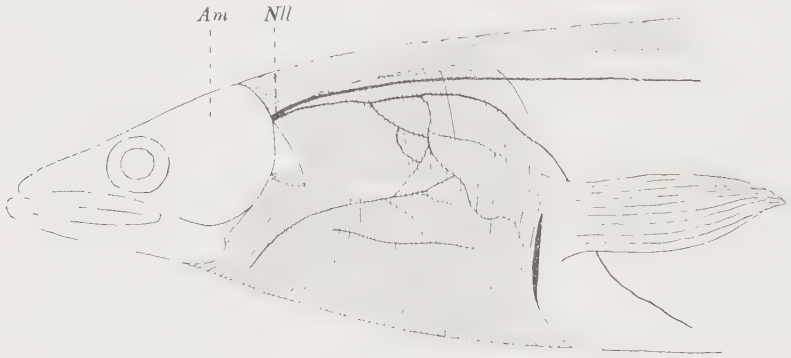

Fig. XVIII.
Anguilla vulgaris. Seitenansicht. *Am* — M. adductor mandibulæ, *Nll* — N. lineæ lateralis.

nach hinten bis an die Brustflosse und die Kiemenspalte erstreckt. Die rostrocaudale Ausdehnung des Muskels fällt also mit der der Opercular- und Branchiostegalapparaten so ziemlich zusammen. Die dorsale Grenzlinie ist mit dem Rückenumriss des Tieres beinahe gleichlaufend; der Constrictor setz sich hier undeutlich von der Rumpfmuskulatur ab. Ganz nach vorn fällt jene Grenzlinie mit der Lage des Seitenliniennerven (*Nll*) zusammen, trennt sich aber sehr bald von diesem, und der Nerv liegt nachher ein wenig unterhalb der Muskelgrenze, jedoch mit ihr fast gleichlaufend. Dorsal vom Constrictor befindet sich eine andere, so viel ich weiss, bis jetzt unbeachtet gebliebene Ringmuskelbildung. Diese erstreckt sich vom Hinterhaupte, wo sie unmittelbar an den *M. adductor mandibulæ* grenzt, unter abnehmender Stärke bis zur Schwanzflosse und besteht aus zwei der Rückenlinie folgenden, dünnen Muskelbändern mit von jener Linie aus schräg nach vorn gehendem Faserverlauf. Vorn stösst die laterale Grenzlinie jedes Bandes unmittelbar an den Constrictor; hinten wird sie von diesem durch eine sich allmählich erweiternde, jedoch immer eng bleibende

Spalte, welche die eigentliche Rumpfmuskulatur blosslegt, getrennt. Die *vordere* Grenze des Constrictors folgt der hinteren Grenze des *M. Adductor mandibulæ*, zeigt jedoch einen dreieckigen Ausschnitt da, wo das *Operculum* dem Constrictor anliegt. Hier steht er mit der Innenseite dieses Knochens in Verbindung; seine vordersten unteren Bündel gehen vom unteren Rande des Grates, an dessen *oberem* Rande der *M. adductor operculi* inseriert, aus (Fig. XVIII). Nach unten zu dehnt sich der Muskel rostro-caudal erheblich aus, so dass seine untere Grenzlinie, die mit der Medianlinie zusammenfällt, viel länger ist als die dorsale. Ein schmaler Sehnenstreifen (Fig. XVII) verbindet hier beide Muskeln, welche somit im Verein einen den Kiemenkorb einhüllenden Schlauch bilden. Irgendwelche Verbindung zwischen dem Constrictor und dem unmittelbar nach innen von ihm befindlichen *M. Sterno-hyoideus* existiert nur ganz nach hinten, wo beide Muskeln mittels des medianen Sehnenstreifens zusammenhängen; die Kiemenbogen bewegen sich völlig frei innerhalb des Schlauches, dessen Innenwand von einer Fortsetzung der Schleimhaut der Kiemenhöhle ausgekleidet wird. Auf etwa seiner halben Höhe zeigt der Constrictor einen muskelfreien Längenstreifen vor (Fig. XVIII).

Es gelang mir nicht, die Innervierung dieses Muskels mit Sicherheit festzustellen. Die allenthalben an und zwischen den Muskelbündeln in überreichlicher Menge lagernden Fettkügelchen erschwerten die diesbezügliche Untersuchung sehr erheblich. Als Tatsachen teile ich indes folgendes mit.

Der sich vom *N. lineæ lateralis* ventralwärts abzweigende (schon von *Stannius*, N:o 29, Taf. III, Fig. 3, abgebildete) Ast sendet etwa in der Mitte zwischen der vorderen und der hinteren oberen Ecke des Constrictors zwei Fäden aus, die sich nach unten wenden und sowohl untereinander als mit einem ventral von der oben erwähnten, muskelfreien Stelle liegenden Nerven anastomosieren (Fig. XVIII); den hinteren jener Zweige konnte ich bis an den Rand der Kiemenöffnung spüren. Von diesen beiden Zweigen habe ich bei 16-facher Vergrösserung feine Ästchen, die zwischen den Muskelbündelchen hineindrangen, ausgehen sehen; ob sie den Muskel wirklich innervieren, muss ich für jetzt unentschieden lassen. Ihr Mutternerv ist ja als ein Hautnerv bekannt, was natürlich die Beimischung motorischer Elemente nicht ohne weiteres ausschliesst. Von den beiden ventral vom muskelfreien Streifen befindlichen Nerven konnte ich keine solchen, in den Muskel eintretenden Ästchen auffinden. Mit Bestimmtheit habe ich dagegen konstatiert, dass keine Nerven von irgendwo her auf die *Innenseite* des Constrictors hinzutreten, und die Vaguszweige der Kiemenbogen versorgen den Constrictor *nicht;* eine Innervierung von Spinalnerven aus habe ich ebensowenig nachweisen können.

Irgendwelche deutliche Spuren einer *Segmentierung* des Constrictors sind nicht vorhanden.

Die *Apoden* dürften von Teleostiern, deren *Intermandibularis* noch keine Differenzierungen aufwies, abzuleiten sein, und der Schwund jenes Intermandibularis bei den *Apoden* ist offenbar von der Ausbildung des sekundären Kiemenbogenconstrictors abhängig. Für eine richtige Beurteilung dieser Verhältnisse sind indes

noch embryologische nicht minder als erweiterte vergleichend-anatomische Untersuchungen der ventralen Constrictormuskulatur bei den niederen Teleostiern von nöten; wertvolle Aufschlüsse in Bezug auf die sehr unklare Stammesgeschichte der Aale und mit ihnen zusammengestellter Gruppen sind auf diesem Wege zu vermuten.

Bei den in diesen Untersuchungen vorgelegten Muskelbestimmungen habe ich die *Nerven* nur ausnahmsweise berücksichtigt. Ich habe dies darum gethan, weil die Innervierung innerhalb der fraglichen Muskelgruppe meines Erachtens eine allzu schwankende ist, um eigentlichen morphologischen Wert zu besitzen. Diese Auffassung ist der üblichen zuwieder, denn was bisher auf dem Gebiete der vergleichenden Fischmyologie geleistet wurde, steht im Zeichen des »seinen» Nerven durch alle möglichen Irrgänge herumschleppenden, wandernden Muskels — und gipfelt in die sonderbarsten Auslegungen; man hat die Reihenfolge, Lagebeziehungen und das sonstige Verhalten eines jeden Nervenästchens so lange angestarrt, bis man andere, die Verwandtschaftlichen Beziehungen oder die Identität der Muskeln oft in einfacher und unwiderstehlicher Weise bekundigenden Faktoren zu sehen verlernte. Ich will diese Frage, insofern sie die uns hier beschäftigende Muskulatur angeht, in Kürze und grösstenteils auf schon bekannte Tatsachen gestützt, auseinanderzusetzen versuchen.

Betrachten wir den dem Hyoidbogen und dem Unterkiefer zugehörigen ventralen Constrictorabschnitt eines Haifisches. Von einem mehr oder weniger Ausgebildeten medianen Sehnenstreifen abgesehen, bildet die fragliche Muskulatur eine homogene, zusammenhängende Masse mit querem Faserverlauf, die hinten ohne Grenze in die Constrictoren der Kiemenbogen übergeht. In den Hinterteil des Muskels tritt der *N. hyoideus facialis* ein und verzweigt sich mehr oder minder weit nach vorn; sein Vorderteil wird in der gleichen Weise durch einen Ast des *N. trigeminus* versorgt; beide Nerven anastomosieren vielfach. Wie verhält sich diese Muskulatur zu den ursprünglichen Mandibular- und Hyoid-segmenten? Dass der *N. Trigeminus* den Nerven des ersteren, der *N. facialis* den Nerven des letzteren darstellt, dürfte als unbestritten gelten. Wenn wir nun bei den Haien, die ja einem ursprünglichen Zustand verhältnismässig nahe kommen, fast immer die erwähnte, doppelte Innervierung wiederfinden, und behalten wir dabei im Gedächtnis, dass der fragliche Muskelabschnitt noch sehr wenig differenziert worden ist, so sind wir zu der Annahme berechtigt, dass auch diese Nervenbefunde ein primitives Verhältnis repräsentieren, oder, in anderen Worten, dass die uns hier beschäftigende Constrictorpartie dem Mandibularsegmente nicht minder als dem Hyoidsegmente zugehört. Dies ist auch die allgemeine Ansicht geworden; zwar ist Ruge (N:o 26), weil er bei den Selachiern einen vom *Trigeminus* aus innervierten, ventralen Constrictorteil nicht auffinden konnte, für die Meinung, dass die vordere, ventrale Constrictormuskulatur bei jenen Fischen sowie bei den Vertebraten überhaupt im Bereiche des Hyoidsegmentes allein liegt, eingetreten; mit der Nachweisung einer solchen Innervierung

durch die Untersuchungen von Allis und besonders Luther ist aber jener vom Standpunkte Ruge's aus sehr wichtige Beweisgrund seiner Hypothese, die ihn übrigens zu einer anderen, sehr absonderlichen Annahme [1] veranlasste, weggenommen.

Die postulierte ursprüngliche Grenze zwischen Mandibular- und Hyoid-segmente fällt also irgendwo *durch* den v. Constrictor, muss aber hier sehr früh ausgewischt worden sein, denn kein Anzeichen ist mehr davon zu spüren; »C_1v» und »C_2v» als anatomische Begriffe existieren nicht. Zwar fand Luther (N:o 19, S. 77) bei *Chiloscyllium* »den vom *N.* V_3 versorgten Muskel (C_1v) am Ursprung getrennt vom C_2 *mv*»; es ist indes ausserordentlich unsicher, in wie weit die erwähnte Spaltung, wie Luther zu meinen scheint, mit der Segmentalgrenze wirklich zusammenfällt. Diese Teilung der Muskulatur kann ebensogut als sekundär entstanden gedacht werden; morphologisch bedeutungslose Querspalten des Selachierconstrictors sind ja keine gar zu seltene Erscheinung. Ebensowenig kann ich Luther beistimmen, wenn er in den einzelnen Fällen von den *scheinbaren Verbreitungsgebieten der beteiligten Nerven* (V und VII) auf die wenn auch nur ungefähre Grenze zwischen dem Mandibularteil und dem Hyoidteil des Constrictors schliesst. Es mag richtig sein, dass mit Ausnahme der *Diplospondyli* (Notidaniden und *Chlamydoselache*), deren ventrale Constrictor keinen Trigeminusast aufweisen kann, der *Trigeminus* den Vorderteil, der *Facialis* den Hinterteil des fraglichen Constrictorabschnittes in unbestimmtem Umfang innerviert; beide Nerven aber mischen sich im Inneren des Constrictors derart intim, dass es betreffs des allergrössten Teils des letzteren mit Sicherheit unmöglich ist zu entscheiden, was von *Trigeminus-* resp. *Facialis*-fibrillen *tatsächlich* versorgt wird; was makroskopisch oder bei schwachen Vergrösserungen als ein *Trigeminus*ast erscheint, enthält wohl in den meisten Fällen auch *Facialis*-fibrillen in grösserer oder geringerer Ausdehnung und umgekehrt.

Dass nicht einmal wirklich konstatierte Fluctuationen der Innervationsgrenze entsprechende Verschiebungen der Segmentalgrenze beweisen können, scheint mir aus den Verhältnissen bei *Diplospondyli* zur Genüge hervorgehen. Bei dieser wohl als sehr primitiv anzusehenden Familie hat man, wie oben erwähnt, eine vom *Trigeminus* herrührende Innervierung des ventralen Constrictors noch nicht vorzeigen können. Wenn es den beteiligten Forschern, darunter einem so sorgfältigen Beobachter wie Luther, nicht gelungen ist, einen vom *R. max. inf. trig.* in den ventralen Constrictor eintretenden Ast aufzufinden, dürfen wir auch als sichergestellt ansehen, dass kein solcher Ast existiert. Die *Facialis*-äste reichen dagegen bis an die Unterkiefersymphyse (Fig. XIX); schon bei Embryonen fand Luther dies Verhältnis vollends ausgeprägt (N:o 19, S. 75). Beim strengen Festhalten des Innervationsprincipes wäre nun dies so zu deuten, als sei der Mandibularteil des ventralen Constrictors bei den in Rede stehenden Gattungen von dem sich vorwärts ausbreitenden Hyoidteil bis zum völligen Schwinden fortgedrängt worden — eine Meinung, der sich auch Luther anschliesst (N:o 19, Ss. 75, 153, 172). Est ist aber ausser-

[1] s. hierüber z. B. Herrick (N:o 15, S. LXXII—LXXIII).

ordentlich schwierig einzusehen, warum derartige Veränderungen die *Diplospondyli* und zwar nur diese betreffen sollten. Vorgänge wie die postulierten setzen ja besondere *Differenzierungen* voraus, sind einfach mit solchen gleichbedeutend; der ventrale Constrictor bei *Hexanchus* u. s. w. zeichnet sich aber in dieser Hinsicht vor dem Constrictor der Haifische insgemein gar nicht aus. Hier wie dort entfernt sich der Muskel vom Primärzustande hauptsächlich durch Vorhandensein des tiefen Bauches für die Zungenbeininsertion, und die oberflächliche Schicht, die ja die vermutete Reduktion zu erleiden hatte, bietet überall dieselbe Erscheinung von so gut wie ungestörter Ruhe dar. Gerade der vorderste Teil des ventralen Constrictors hält sonst am zähesten an seinen ursprünglichen Beziehungen fest, wie ich bereits hervorgehoben habe, und da, wo er wirklich im Schwund begriffen ist (Teleostier, s. oben), geschieht dies aus den deutlichsten Gründen und in Zusammenhang mit weitgehenden Differenzierungen der ganzen Constrictormuskulatur. Viel natürlicher lassen sich die Befunde bei *Diplospondyli* erklären, wenn wir annehmen, dass der Schwund nicht die Muskulatur sondern die *Nerven* betroffen hat. Dies ist zustandegekommen entweder dadurch, dass die Facialisfibrillen, den Bahnen der Trigeminusäste folgend, die letztere allmählich verdrängt haben, wonach der zuführende Trigeminuszweig, der *N. »mylohyoideus»*, als zwecklos verkümmerte; oder vielleicht wahrscheinlicher so, dass dieser Nerv aus irgendwelcher Ursache schwand, wobei die Innervierung des vordersten Constrictorteiles in eben geschilderter Weise vom *Facialis* übernommen wurde. Ein solcher Vorgang, weil mehr zufälliger und oberflächlicher Natur, gefährdet übrigens an und für sich die primitive Stellung der *Diplospondyli* sehr wenig.

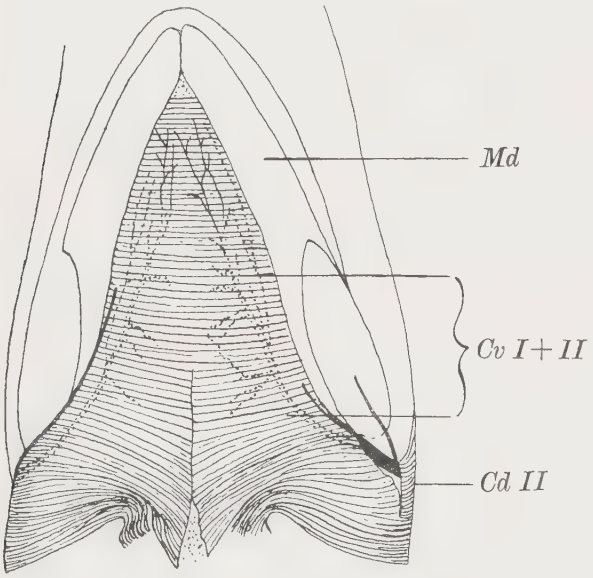

Fig. XIX.
Heptanchus cinereus. Nach Luther.
Cv I + II — den Mandibular- und Hyoidbogen zugehörige Abteilung des ventralen Constrictors.

Die ventrale Constrictormuskulatur bei *Ganoiden* und *Teleostiern* veranschaulicht dasselbe Grundprincip wie bei den Selachiern: eine doppelte Innervierung unter inniger Mischung der Elemente beider Nerven ist auch bei jener eine charaktäristische Eigenschaft; sowohl Muskel- wie Nerven-befunde lassen uns hinsichtlich der Lage der Intersegmentalgrenze völlig im Stiche. Das Verhalten der Nerven ist ein sehr verschiedenes. Bei *Gymnarchus* z. B. tritt der *N. hyoideus facialis* auffallend stark in den *Protractor hyoid.* ein, während der Trigeminusast jedenfalls sehr un-

bedeutend sein muss, denn er war überhaupt nicht zu entdecken; bei *Menidia* wiederum fand Herrick (N:o 14, S. 167) den »Geniohyoideus» bis an den Zungenbeinbogen vom *Trigeminus* allein innerviert; dass wenigstens der hintere Teil des Muskels in beiden Fällen absolut derselbe und zwar dem primären *Protractor hyoidei* zugehörig ist, unterliegt keinem Zweifel. Zwischen jenen Extremen finden sich selbstverständlich Übergänge; im allgemeinen *scheint* die Trigeminusinnervierung zu überwiegen.

Aus alledem geht hervor, dass die Muskulatur des ventralen Constrictors I + II morphologisch als ganzes genommen werden muss; wenn es gilt, Grenzen zwischen den verschiedenen Bildungen jener Muskulatur zu ziehen, geben die Nerven keine Aufschlüsse — Umstände, die auch bei einer Beurteilung der Verhältnisse bei den höheren Vertebraten nicht ausser Acht gelassen werden dürfen.

In Bezug auf die Rumpfmetameren der Selachier hob neuerdings E. Müller (N:o 22) das Vorhandensein zahlreicher intersegmentalen Nervenverbindungen scharf hervor, die zur Genüge darthun, dass es, insofern die Innervierung in Betracht kommt, keine Rede von einer Abgeschlossenheit der Myomeren im Verhältnis zu einander sein kann. Es ist zu verwundern, dass man hinsichtlich der stark spezialisierten und mit einander in den innigsten Wechselbeziehungen stehenden Mandibular- und Hyoid-segmenten, wo die periphere Nervenmischung auf die Spitze getrieben worden ist, den Glaubenssatz von der entscheidenden Bedeutung der Innervierung für die Muskelhomologien noch aufrecht hält.

Die Hyohyoidmuskeln. Dass wenigstens der untere Muskel sich vom Hinterteil des Zungenbeinbauches aus entwickelte, ist mit Sicherheit anzunehmen; bei *Lepidosteus* stellen beide Muskeln noch eine einzige, zusammenhängende Lage ohne jegliche Unterbrechung dar (Fig. II). Ob der *Hyohyoideus superior* ebenfalls aus der tiefen Schicht des Constrictors oder aus der oberflächlichen, oder vielleicht aus beiden, wie Vetter meint, entstand, kann für jetzt nicht ganz sicher entschieden werden. Es ist indes höchst wahrscheinlich, dass auch der obere Muskel auf den Zungenbeinbauch zurückzuführen ist und somit der tiefen Lage des Constrictors zugehört. Bei *Chimæra* werden nämlich die Radien des Hyoidbogens von der *oberflächlichen* Schicht *bedeckt,* während der *Hyohyoid. superior* samt dem *N. hyoideus* bei *Ganoiden* und *Teleostiern* auf die Innenseite der Radien liegen; da wohl diese in beiden Fällen dieselben Bildungen sind, dürfte somit die Muskulatur verschiedener Abstammung sein, d. h., die ganze Hyohyoidmuskulatur gehört demselben Niveau wie der primäre *Protractor hyoidei* an.

Zusammenfassung.

1. *Die Herausbildung der Mm. intermandibularis, protractor hyoidei und hyohyoideus bei den Knochenfischen bezieht sich auf eine horizontale und eine später erfolgende vertikale Spaltung des ursprünglichen Constrictor ventralis. Durch erstere entstand einerseits der primäre M. intermandibularis, andererseits der primäre M. protractor hyoidei und aller Wahrscheinlichkeit nach auch die Hyohyoidmuskeln (Lepidosteus, niedere Teleostier: Albula, Gymnarchus). Die letztere Spaltung betraf den primären M. intermandibularis, dessen Vorderteil (Im I) seinen ursprünglichen Zustand bewahrt und den sekundären, definitiven Intermandibularis der Teleostier darstellt; der abgelöste Hinterteil (Im II) dagegen tritt in näheren Beziehungen zum primären M. protractor hyoidei und bringt eine sekundäre Mandibularinsertion dieses Muskels zu stande (übrige Teleostier, Amia).*

2. *Der morphologische und der physiologische Begriff des M. protractor hyoidei decken einander nicht. Als Zungenbeinvorzieher fungieren bei den Teleostiern mehrere einander nicht homologe Bildungen, die bis jetzt unter dem Namen M. geniohyoideus zusammengeschlagen worden sind. In anatomischer Hinsicht sind drei durch Übergänge verbundene Haupttypen zu unterscheiden:*
   a) *der primäre M. protractor hyoidei, mit einer einzigen Mandibularinsertion dorsal vom primären M. intermandibularis (Albula, Gymnarchus);*
   b) *der primäre M. protractor hyoidei im Verein mit dem eine sekundäre Mandibularinsertion darstellenden Hinterteil (Im II) des primären M. intermandibularis; der Zungenbeinvorzieher besitzt hier zwei Mandibularverbindungen, die zwischen sich den sekundären M. intermandibularis (Im I) einfassen (Amia, Esox, Salmo, Osteoglossum, Acanthopterygier);*
   c) *der Hinterteil des primären M. protractor hyoidei im Verein mit dem die einzige Mandibularinsertion des Zungenbeinvorziehers bildenden Hinterteil (Im II) des primären M. intermandibularis; diese Insertion befindet sich ventral vom sekundären Intermandibularis (Im I). Höchste Differenzierung der Constrictormuskulatur bei den Teleostiern (Clupea, Barbus, Characiniden, Gadiden, Pleuronectiden).*

3. *Der sekundäre M. intermandibularis (Im I) bildet sich mit steigender Differenzierung des ventralen Constrictors zurück um bei dem Typus c) zu verschwinden.*

4. *Eine Zusammenstellung der Kategorien b) und c) ergiebt zwei verschiedene Serien mit dem Esox-stadium als Ausgangspunkt: eine, die über Salmo und Osteoglossum zu den Befunden innerhalb des Typus c) führt, und eine andere, welche die Acanthopterygier einschliesst. Der Unterschied zwischen beiden liegt im Verhalten des M. Im II, der in der ersten Serie sich kräftig entfaltet und in inniger Beziehung zum M protractor hyoidei tritt, in der anderen Serie eine grössere Ursprünglichkeit bewahrt und eine geringere Entwickelung bis zum völligen Schwund aufweist.*

5. *Bei Anguilla findet sich ein umfangreicher aus der Rumpfmuskulatur sekundär entwickelter Constrictor arcuum branchialium als eine Kompensation des unzulänglichen Opercular- und Branchiostegalapparates vor.*

6. *Die ventrale Constrictormuskulatur der Ganoiden entwickelt sich kontinuierlich zu den Befunden der Teleostier.*

7. *Die Innervierung giebt für die Morphologie der nämlichen Muskulatur keine oder nur schwebende Haltepunkte.*

Verzeichnis der benutzten Litteratur.

1. Allis, E. P. The cranial muscles and cranial and first spinal nerves in Amia calva. *Journal of Morphology.* Vol. XII. p. 487. Boston 1897.
2. Allis, E. P. The skull, and the cranial and first spinal nerves in Scomber scomber. *Journ. Morph.* Vol. XVIII. p. 45. Boston 1903.
3. Balfour, F. M., and Parker, W. N. On the structure and development of Lepidosteus. *Phil. Trans. Roy Soc. London.* Vol. 173. Part. II. p. 359. 1882.
4. Bijvoet. W. F. Zur vergleichenden Morphologie des Musculus digastricus mandibulæ bei den Säugetieren. *Zeitschr. für Morphol. u. Anthropol.* Bd. 11. 1908.
5. Borcea, I. Observations sur la musculature branchiostégale des Téléostiens. *Ann. Sci. Univ. Jassy.* T. 4. p. 203. 1907.
6. Brooks, H. The osteology and arthrology of the Haddock (Gadus æglefinus). *Scientif. Proced. Roy. Dublin Soc.* N. S. Vol. IV. p. 166. 1885.
7. Chaine, M. I. Sur le »ligament mandibulo-operculaire» des Téléostéens. *Procès-verbaux. Soc. phys. et nat. Bordeaux.* 1903. p. 29.
8. Cole, F. I. Observations on the structure and morphology of the cranial nerves and lateral sense organs of fishes; with special reference to the genus Gadus. *Trans. Linn. Soc. London.* second Ser. Vol. VII. Zoology. Part V. p. 115. 1898.
9. Erdl, M. P. Beschreibung des Skeletes von Gymnarchus niloticus, nebst Vergleichung mit Skeleten formverwandter Fische. *Abhandl. Mathem.-physik. Classe. Bayr. Akad. Wissensch.* p. 209. Bd. 5. 1850.
10. Friant, A. Recherches anatomiques sur les nerfs trijumeau et facial des poissons osseux. *Diss.* Nancy 1879.
11. Futamura. R. Über die Entwickelung der Facialismuskulatur des Menschen. *Anatom. Hefte. Abt. I.* Bd. 30. p. 433. 1906.
12. Futamura, R. Beiträge zur Entwickelungsgeschichte der Facialismuskulatur. *Anatom. Hefte.* Bd. 32. 1907.
13. Hæmpel, O. Die Schlundknochenmuskulatur der Cyprinoiden und ihre Funktion. *Zool. Jahrb. Abt. Anat.* Bd. 27. p. 95. 1908.
14. Herrick, C. Judson. The cranial nerves of bony fishes. *Journ. comp. Neurology.* Vol. VIII. p. 162. 1898.
15. Herrick, C. J. Ruge on the facial nerve. *Dieselbe Zeitschr.* Vol. VIII. p. LXXII. 1898.
16. Holmqvist, O. Der Musculus protractor hyoidei (geniohyoideus Auctt.) und der Senkungsmechanismus des Unterkiefers bei den Knochenfischen. *Lunds universitets årsskrift.* N. F. Afd. 2. Bd. 6. Nr. 6. 1910.
17. Jourdain, S. Des muscles de l'appareil maxillo-mandibulaire de quelques poissons osseux. *Revue. Sci. Natur.* T. VII. Nr. 1. p. 36. 1878.
18. Juge, M. Recherches sur les nerfs cérébraux et la musculature céphalique du Silurus glanis L. Diss. *Revue suisse de Zool.* T. 6. fasc. 1. Genève 1899.
19. Luther A. Untersuchungen über die vom N. trigeminus innervierte Muskulatur der Selachier. *Acta soc. sci. fennicæ.* Bd. XXXVI. N:o 3. 1909.

20. Luther, A. Beiträge zur Kenntnis von Muskulatur und Skelett des Kopfes des Haies Stegostoma tigrinum Gm. und der Holocephalen mit einem Anhang über die Nasenrinne. *Dieselbe Zeitschr.* Bd. XXXVII. N:o 6. 1909.
21. Mc Murrich, I. P. The myology of Amiurus catus Gill. *Proceed. canad. instit. Toronto.* Vol. II. fasc. 3. p. 311. 1884.
22. Müller, E. Untersuchungen über die Muskeln und Nerven der Brustflosse und der Körperwand bei Acanthias vulgaris. *Anatom. Hefte.* Bd. 43. Heft 129. 1911.
23. Pollard, H. B. On the anatomy and phylogenetic position of Polypterus. *Zool. Jahrb. Abt. Anatomie.* Bd. 5. p. 387. 1892.
24. Ridewood, W. G. On the cranial osteology of the fishes of the families Mormyridæ, Notopteridæ, Hyodontidæ. Osteoglossidæ, Pantodontidæ, and Phractolæmidæ. *Journ. Linn. Soc.* Zoology. Vol. XXIX. p. 188—217, 252—282. 1904, 1905.
25. Ridewood, W. G. On the cranial osteology of the fishes of the families Elopidæ and Albulidæ, and of the clupeoid fishes. *Proceed. zool. Soc. London.* 1904. Vol. II. p. 35—81, 448—493.
26. Ruge, G. Über das peripherische Gebiet des N. facialis bei den Wirbeltieren. *Festschr. f. Carl Gegenbaur.* Bd. III. 1896.
27. Sörensen, W. Om Oppustningssækken hos Tetrodon og Aandedrættet hos Clarias. *Naturhist. Tidsskrift.* 3:dje Række. Bd. XIII. Heft. 3. p. 379. 1883.
28. Stannius, H. Über das peripherische Nervensystem des Dorsches, Gadus callarias. *Archiv f. Anat. Physiol. u. Medicin.* Herausgegeb. v. Johannes Müller. Jahrg. 1842. p. 338.
29. Stannius, H. Das peripherische Nervensystem der Fische. Rostock 1849.
30. Vetter, B. Untersuchungen zur vergleichenden Anatomie der Kiemen- und Kiefermusculatur der Fische. Teil I. Selachier. *Jenaische Zeitschr. f. Naturwiss.* Bd. VIII. p. 405. 1874.
31. Vetter, B. Untersuchungen zur vergleichenden Anatomie der Kiemen- und Kiefermusculatur der Fische. Teil II. A. Chimæra monstrosa. B. Acipenser sturio. C. Knochenfische. *Dieselbe Zeitschr.* Bd. XII. p. 431. 1878.
32. Winther, G. Fiskenes Ansigt. *Naturhist. Tidsskr.* 3:dje Række. Bd. X. p. 253. Bd XI. p. 267. 1876—1878.

Tafelerklärung.

Sämtliche Figuren beziehen sich auf *Gadus callarias* Linné und sind in natürlicher Grösse gezeichnet. Die Nerven sind jedoch der Deutlichkeit halber fast durchgehends gröber dargestellt worden, als sie tatsächlich sind.

Fig. 1. Die *Mm. adductor mandibulæ, levator et adductor arcus palatini, dilatator, adductor et levator operculi.* Seitenansicht nach Wegnahme der Haut mit Unterhautgewebe, der Suborbitalknochen, des *Lacrymale*, des *Nasale* und des Auges nebst der Orbitalfascie. Der fascieartige Hinterteil der ersten Portion des *M. adductor Mandibulæ* ist weggelassen, um den Faserverlauf der zweiten Portion sichtbar zu machen.

Fig. 2. Zweite und dritte Portionen des *M. adductor mandibulæ* der rechten Seite, von innen. Beide Muskeln sind hinten abgeschnitten, und der Bauch dA_2 sowie die dritte Portion (A_3) sind nach unten umgelegt worden, um die Sehnenbildung an der Innenseite der zweiten Portion zu zeigen.

Fig. 3. Innervierung der zweiten und dritten Portionen des *M. adductor mandibulæ.* Links, von aussen. Die zweite Portion ist linkshin umgelegt worden; die vierte Portion wurde unfern ihres Ursprungs abgeschnitten. Die sehnigen Partien der Muskeln treten deutlich hervor.

Fig. 4. Mandibularportion des *M. adductor mandibulæ* der rechten Seite. Die Insertionssehnen der zweiten und dritten Portionen sind durch punktierte Linien angedeutet worden.

Fig. 5. Hyohyoidmuskeln der linken Seite, *Nervus hyoideus facialis.* Die innere Kiemenhaut ist weggenommen.

Fig. 6. Ventralansicht der *Mm. protractores hyoidei;* die Innervierung wird auf der linken Seite der Figur dargestellt. Die weissen Stellen bedeuten, dass die Nerven hier in der Masse des Muskels eingebettet liegen.

Fig. 7. Verlauf der Nervenstämme an der Innenseite des Unterkiefers. Der *Mandibularis externus facialis* ist weiss dargestellt worden.

Bezeichnungen.

A_1, A_2, A_3, A_4, $A\omega$ Portionen des M. adductor mandibulæ.
A_1t . . . . . Insertionssehne der ersten Portion des M. add. mand.
abp . . . . . Mm. abductores proximi der Kiemenhautstrahlen.
Ang . . . . . Angulare des Unterkiefers.
Ao . . . . . M. adductor operculi.
Ap . . . . . M. adductor arcus palatini.
Art . . . . . Articulare des Unterkiefers.

bucce . . . . . N. buccalis externus.
bucci . . . . . N. buccalis internus.
cm . . . . . Cartilago Meckelii.
Cth . . . . . Ceratohyale.
dA_2 . . . . . Bauch *d* der zweiten Portion des M. adduct. mand.
Do_1, Do_2, D_3 . . . Portionen des M. dilatator operculi.
Dt . . . . . Dentale des Unterkiefers.
eA_2 . . . . . Bauch *e* der zweiten Portion des M. adduct. mand.
Eph . . . . . Epihyale.
Ept . . . . . Ektopterygoid.
f . . . . . Fascie oder Membran zwischen den Mm. Dilat. und Adduct. operculi.
Hmd . . . . . Hyomandibulare.
Hyhi . . . . . M. hyohyoideus inferior.
Imx . . . . . Zwischenkiefer.
Io . . . . . Interoperculum.
Lig . . . . . Ligament zwischen dem Suboperculum und dem Præoperculum.
lmm . . . . . Ligamentum mandibulo-maxillare posterius.
lmo . . . . . Ligamentum mandibulo-operculare.
Lo . . . . . M. levator operculi.
Lp . . . . . M. levator arcus palatini.
Md . . . . . Unterkiefer.
mef . . . . . N. mandibularis externus facialis.
Mx . . . . . Oberkiefer.
mxi . . . . . N. maxillaris inferior trigemini.
mxi_1 . . . . . oberer Terminalzweig } des vorigen Nerven.
mxi_2 . . . . . unterer » }
mxs . . . . . N. maxillaris superior trigemini.
nh . . . . . N. hyoideus facialis.
nct_1 . . . . . Hautast des N. max. inf. trig.
nct_2, nct_3 . . . . . Zweige dieses Hautastes.
O . . . . . Operculum.
opht . . . . . Nn. ophtalmici.
Pal . . . . . Palatinum.
Ph . . . . . M. protractor hyoidei.
Po . . . . . Præoperculum.
Qu . . . . . Quadratum.
ram . . . . . N. ad musc. adduct. mand.
rhm_7 . . . . . Nervenast für das Seitenlinienorgan 7 des Hyomandibularsystemes.
rphf . . . . . Ast des N. hyoid. fac. für den M. protract. hyoid.
rpht . . . . . Ast des N. max. inf. trig. für denselben Muskel.
$rt\omega$ . . . . . Äste des N. max. inf. trig. für den Mandibularportion des M. adduct. mand.
Sm . . . . . Symplecticum.
So . . . . . Suboperculum.
Sth . . . . . Stylohyale.
$tA_2 + A_3$ . . . . . Gemeinsame Sehne der zweiten und dritten Portionen des M. adduct. mand.
tA_3 . . . . . Sehne der dritten Portion desselben Muskels.

Ausgedruckt den 24. November 1911.

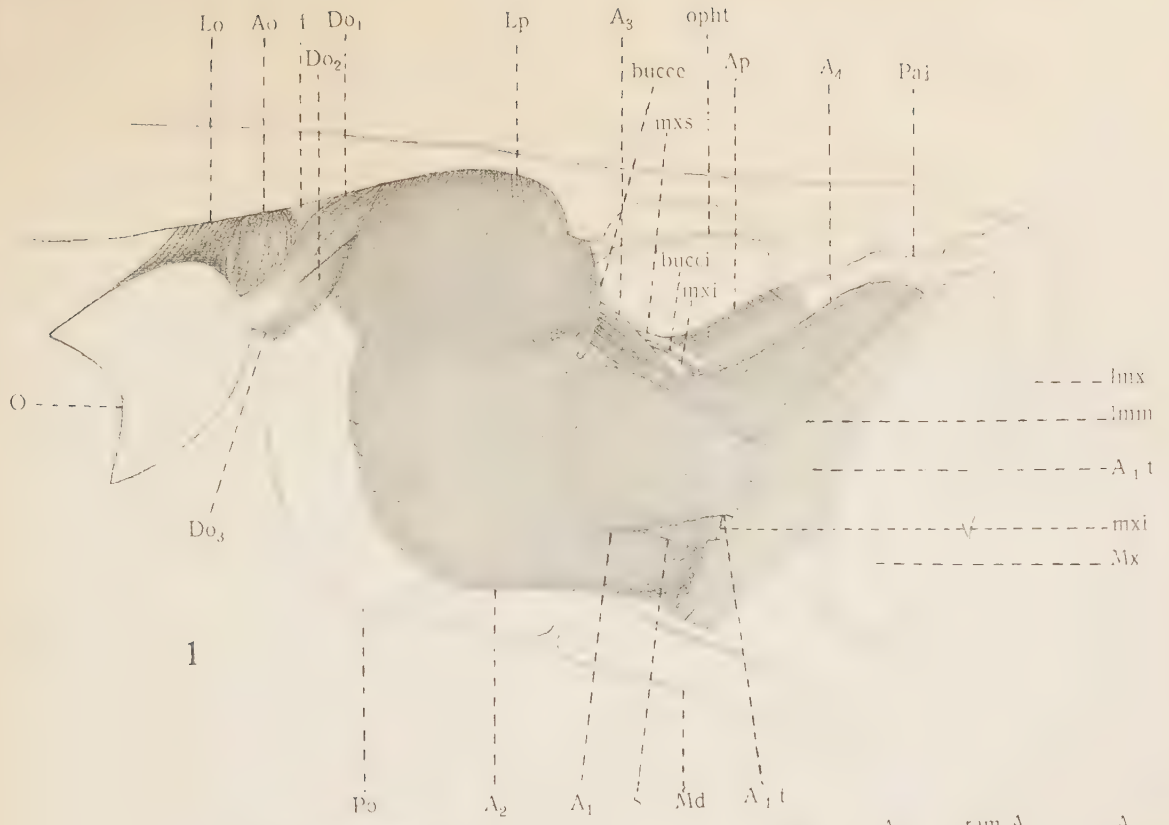

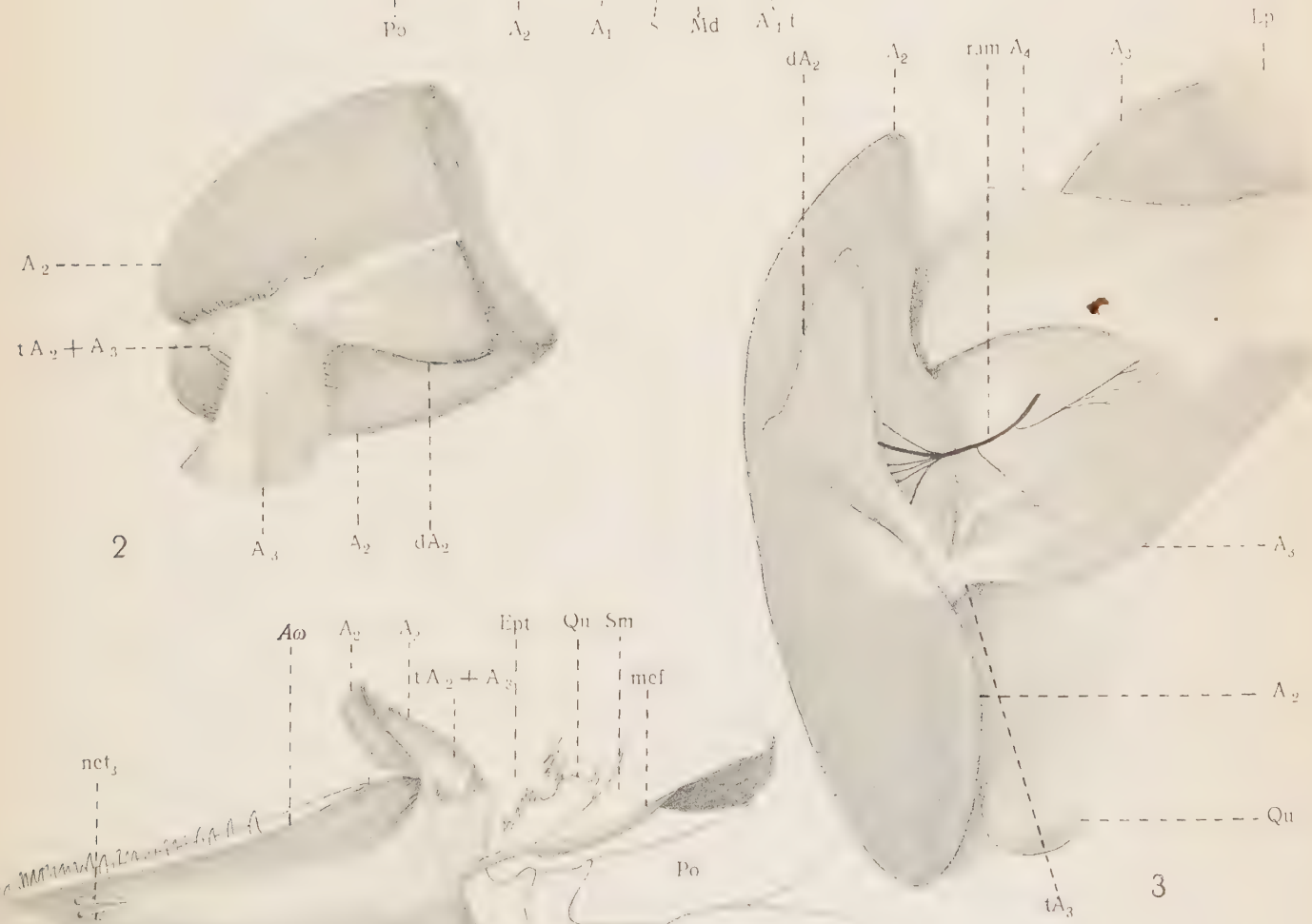

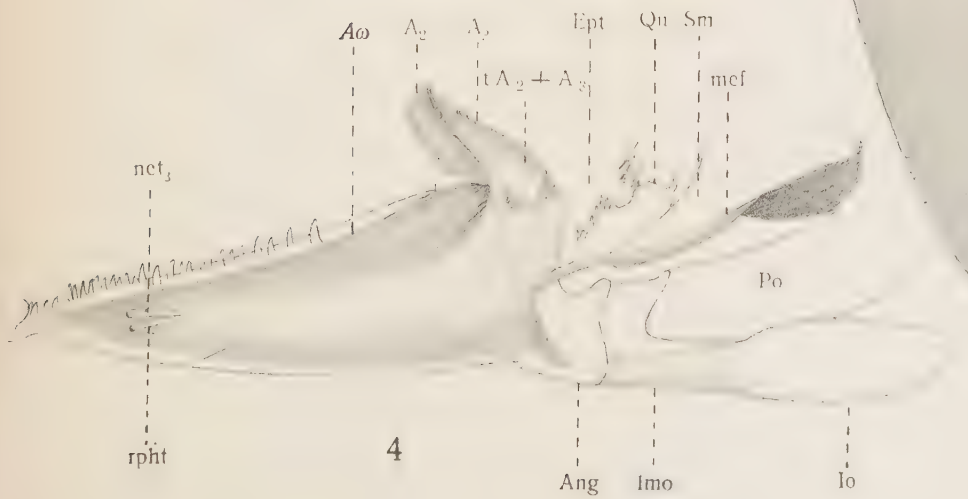

O. Holmqvist del.

Cederquists Graf. A.-B., Sthlm.

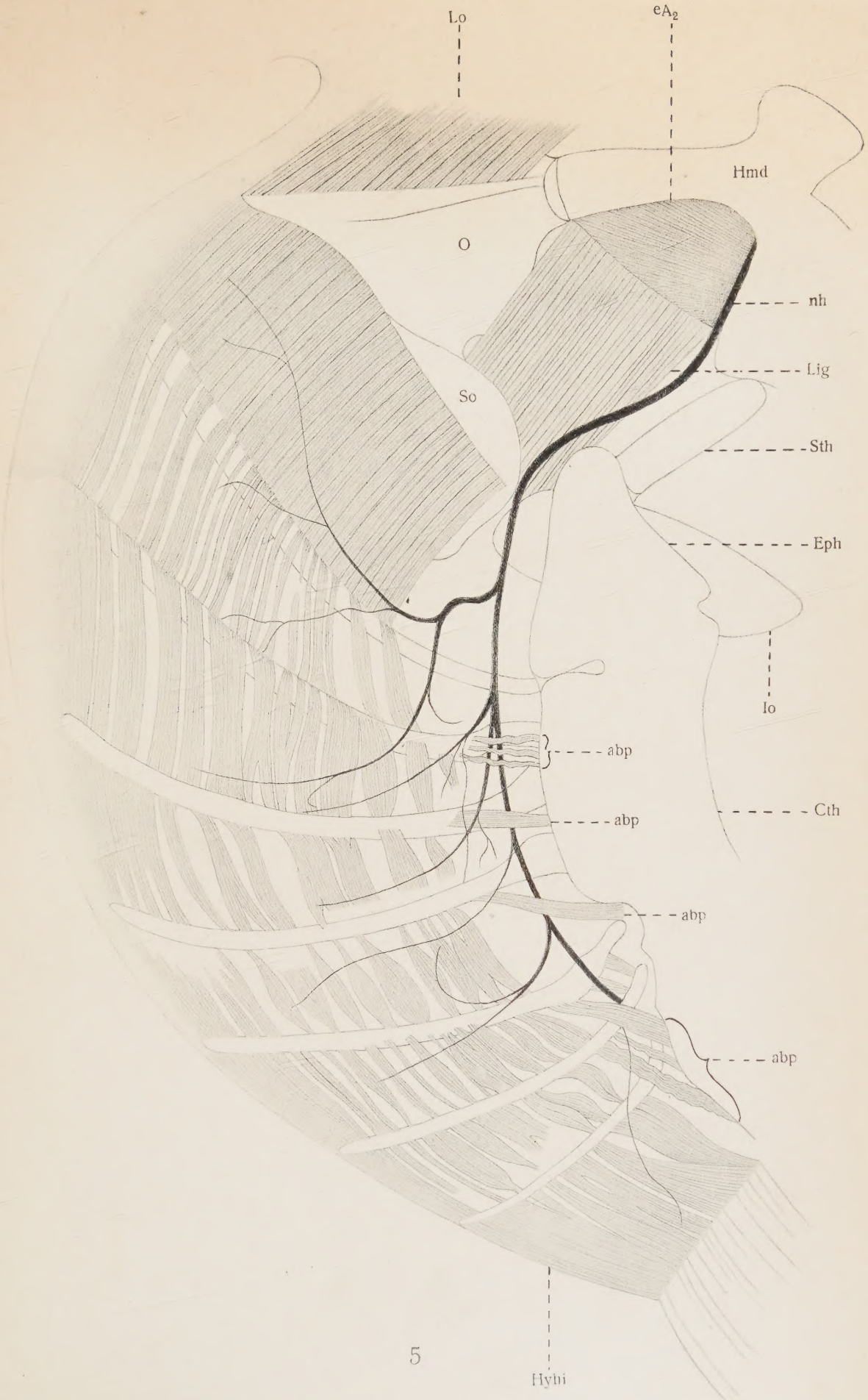

O. Holmqvist del.

Cederquists Graf. A.-B., Sthlm.

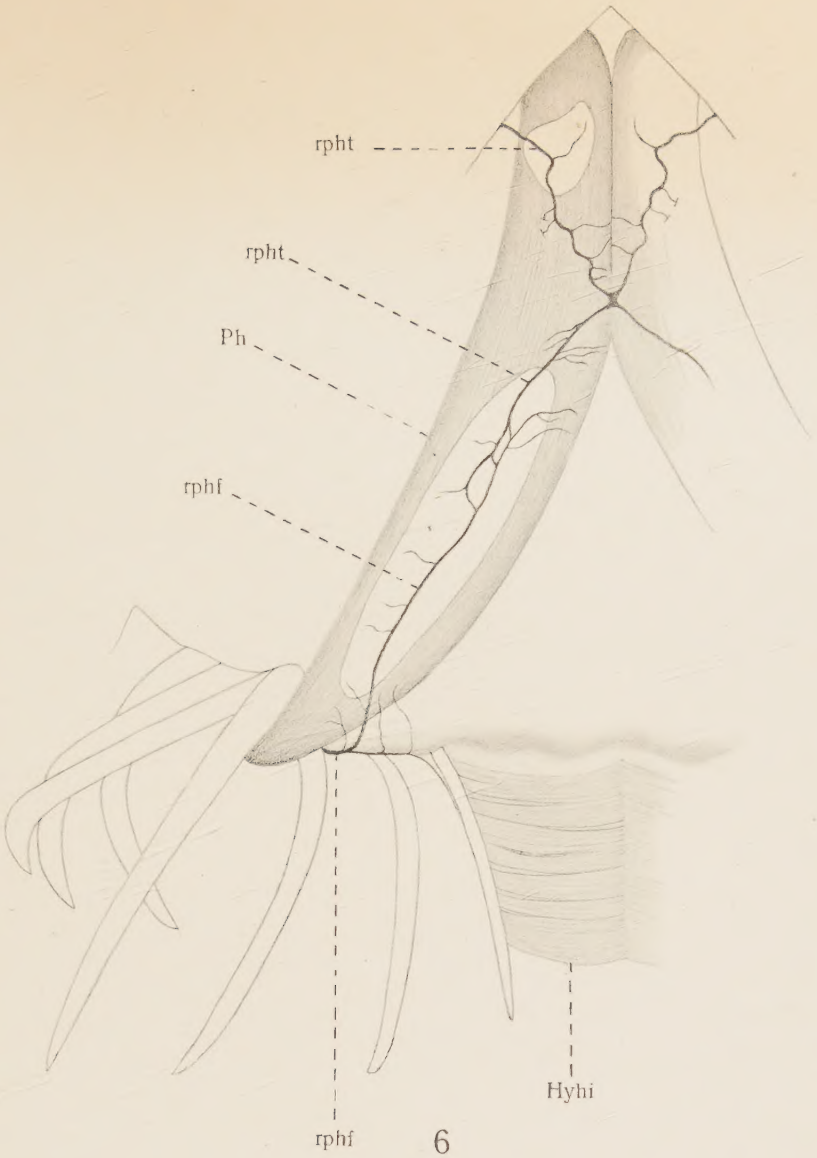

6

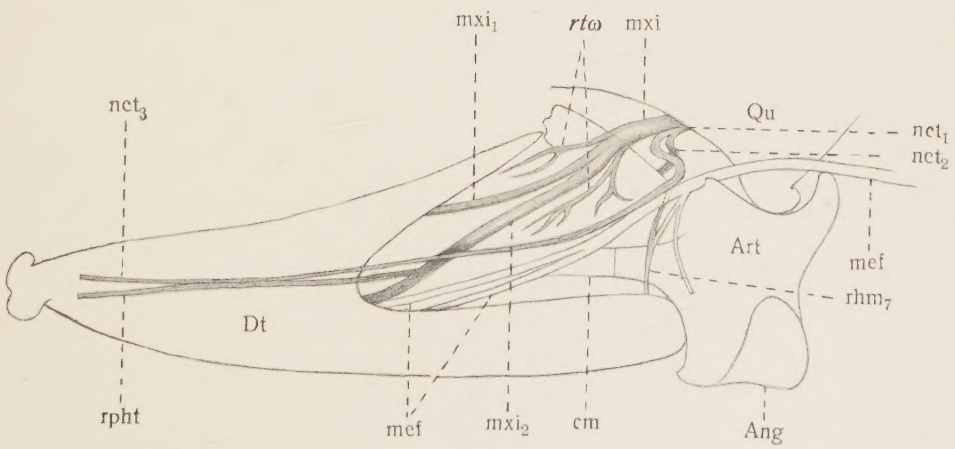

7

O. Holmqvist del.

Cederquists Graf. A.-B., Sthlm.